

УДК 616.1/4-008.1-091-092.9:615.916:546.57

Н.Й. Андрійчук,**Л.І. Власик**Буковинський державний медичний
університет, м. Чернівці**МОРФОМЕТРИЧНИЙ АНАЛІЗ
ПАТОМОРФОЛОГІЧНИХ ЗМІН
ВНУТРІШНІХ ОРГАНІВ ЩУРІВ НА ЕТАПІ
ПЕРВИННОЇ ТОКСИКОЛОГІЧНОЇ ОЦІНКИ
СРІБНИХ НАНОСФЕР****Ключові слова:** наночастинки
срібла, гістопатологічні зміни,
морфометричний аналіз, дозо-
залежність..**Резюме.** Проведена оцінка гістопатологічних змін у внутрішніх органах піддослідних тварин, що виникли внаслідок внутрішньочеревного введення розчину наночастинок срібла сферичної форми розміром 45 нм упродовж 14 днів. У результаті експерименту виявлено оборотне набухання епітелію звивистих каналців нирок, гепатоцитів, ядер кардіоміоцитів, виражене венозне повнокров'я кіркової та мозкової речовини і сосочків нирки, центральних та периферійних відділів печінкових часточок, міокарда, стінок респіраторних відділів легень. Причому, після введення наночастинок в дозах 0,1, 1 та 5 мг/кг патоморфологічні зміни в мозковій тканині застосованими методами не виявлені. Морфометричний аналіз дозволив виміряти інтенсивність патоморфологічних змін під впливом срібних наносфер, яка зростає в ряду: серце, печінка, легені, нирки.**Вступ**

Оцінка потенційного ризику впливу наноматеріалів та наносрібла на здоров'я людини нерозривно пов'язана із вивченням закономірностей проявів їх біологічних і токсичних ефектів [4]. Вагоме значення при проведенні токсикогігієнічних досліджень належить морфометричному аналізу, який дає можливість об'єктивно оцінити їх результати та кількісно виміряти параметри морфологічних об'єктів.

Вже доведено, що токсичність наноматеріалів залежить від форми, розміру, вихідного матеріалу, площі поверхні, заряду, дози, шляху надходження, концентрації в органі-мішені, розчинності і тривалості дії [3].

У літературі описані дослідження гострої, підгострої та субхронічної токсичності наносрібла сферичної форми різних розмірів, введеного щурам, внутрішньошлунково, трансдермально та інгаляційно [1]. Виявлено розмірнозалежну [9], додозалежну [6, 11, 12] та статевозалежну [5, 7, 8] кумуляцію срібла в тканинах внутрішніх органів щурів [10]. Аналіз даних літератури свідчить, що наночастинки срібла (НЧС), порівняно зі звичайними мікрочастками, володіють більш вираженою фармакологічною активністю і токсичністю, здатні проникати в незмінену вигляді через клітинні бар'єри, через гематоенцефалічний бар'єр в центральну нервову систему, циркулювати і накопичуватися в органах і тканинах [2]. У даних дослідженнях бракує інформації, щодо кількісної оцінки патоморфологічних змін, які виникають у

внутрішніх органах, як результат шкідливої дії наносрібла.

Мета дослідження

Оцінити гістопатологічні зміни у внутрішніх органах піддослідних тварин, що виникли внаслідок підгострого впливу *in vivo* НЧС сферичної форми.

Матеріали і методи

Досліди проводили на 32 статевозрілих щурах з дотриманням вимог біоетики, відповідно до "Загальних етичних принципів експериментів на тваринах" (Україна, 2011), які узгоджені з положеннями Європейської Конвенції щодо захисту хребетних тварин, які використовуються з дослідницькими та іншими цілями (Страсбург, 1986). Евтаназія тварин здійснювалася згідно з діючими рекомендаціями та етичними стандартами у стані глибокого наркозу згідно до закону України № 3447-1 від 21.02.2006 р. "Про захист тварин від жорстокого поводження".

Трьом групам тварин (по 8 щурів у кожній) щоденно, протягом 14 днів, внутрішньочеревно вводили розчин НЧС в дозах 5, 1 та 0,1 мг/кг. Четверта група - біологічний контроль. На 14 день тварин було виведено з експерименту шляхом декапітації під легким ефірним наркозом.

Синтез сферичних наночастинок діаметром 45нм проводили шляхом додавання натрій боргідриду до розчину, що містив іони Ag⁺ та полівінілпіролідон. Після синтезу розчини вит-

римували в темряві до стабілізації оптичних характеристик формування наночастинок. Дослідження просвічувальної електронної мікроскопії показали, що отримані наноматеріали мають структуру сфер з поперечним діаметром близько 45 нм.

Для світлооптичного дослідження при гістологічному дослідженні біоптати тканин серця, нирки, печінки, легень, головного мозку фіксували в 10% нейтральному формаліні. Парафінові зрізи забарвлювали гематоксиліном і еозином. Проведена кількісна оцінка структурних змін із застосуванням стандартних методів морфометрії.

Обговорення результатів дослідження

Проведені патоморфологічні дослідження внутрішніх органів піддослідних тварин 2-ї (за дози 1 мг/кг), 3-ї (за дози 0,1 мг/кг) та 4-ї груп (контроль) свідчать про відсутність патологічних змін. При оцінці препаратів тканин щурів 1-ї групи (за дози 5 мг/кг) відмічені виражені зміни у внутрішніх органах, а саме в нирках, серці, печінці,

легенях (табл.).

При патоморфологічному дослідженні виявлені зміни в нирках тварин 1-ї групи (за дози 5 мг/кг). Негативний вплив НЧС на ниркову тканину характеризується оборотним набуханням епітелію звивистих каналців. При проведенні морфометричного аналізу, виявлено, що поширеність оборотного набухання епітелію звивистих каналців нирок тварин даної групи сягнула 70%, у вигляді гідропічного набухання. Крім цього, відмічене виражене венозне повнокров'я кіркової та мозкової речовини і сосочків (рис. 1). У ниркових клубочках морфологічних змін не виявлено.

Дослідження тканини печінки також вказує на пошкодження органу в тварин 1-ї групи. Виявлено оборотне набухання гепатоцитів, в основному у вигляді гідропічного набухання з поширеністю понад 40%, переважно периферолобулярних ділянок. Спостерігалось виражене венозне повнокров'я центральних та периферійних відділів печінкових часточок (рис.2).

Таблиця 1

Кількісна патоморфологічна оцінка шкідливого впливу срібних наносфер у щурів

Доза НЧС, мг/кг	Нирки ¹	Печінка ²	Серце ³	Серце ⁴	Легені ⁵	Головний мозок
0,1	- ⁶	-	-	-	-	-
1	-	-	-	-	-	-
5	72,0±0,6%	44,0±0,9%	55±0,8%	28±0,7%	68,0±1,7%	-

Примітки: 1. Поширеність оборотного набухання епітелію звивистих каналців нирок, %

2. Поширеність оборотного набухання гепатоцитів, %

3. Поширеність оборотного набухання ядер кардіоміоцитів, %

4. Поширеність набухання ядер кардіоміоцитів, %

5. Поширеність повнокров'я кровоносних судин у стінках респіраторних відділів легень, %

6. «-» - змін не виявлено

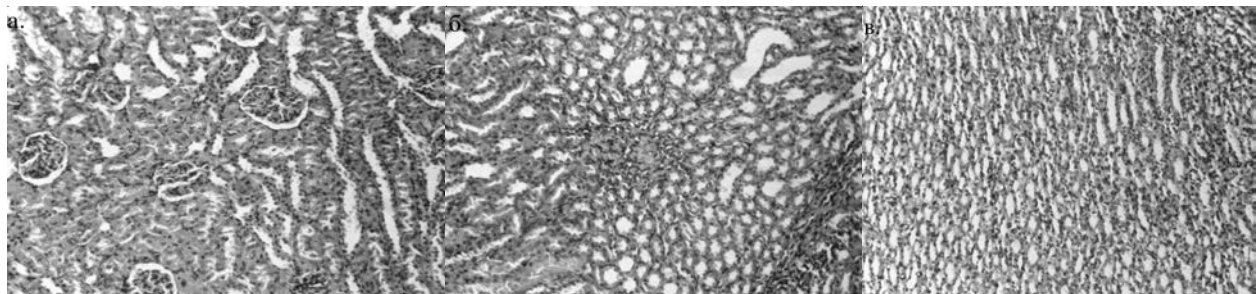


Рис. 1. 1 група дослідження. Нирка щура. Кіркова (а.), мозкова речовина (б.), сосочок (в). Мікрофотографії. Забарвлення гематоксиліном і еозином. Об.20х. Ок.10х

Негативний вплив розчину НЧС на міокард виявлено при гістопатологічному дослідженні тканини серця щурів 1-ї групи, що характеризується набуханням ядер кардіоміоцитів з

поширеністю понад 50%. Крім цього відмічалось нерівномірне венозне повнокров'я міокарда (рис. 3).

У легенях піддослідних тварин відмічені пато-

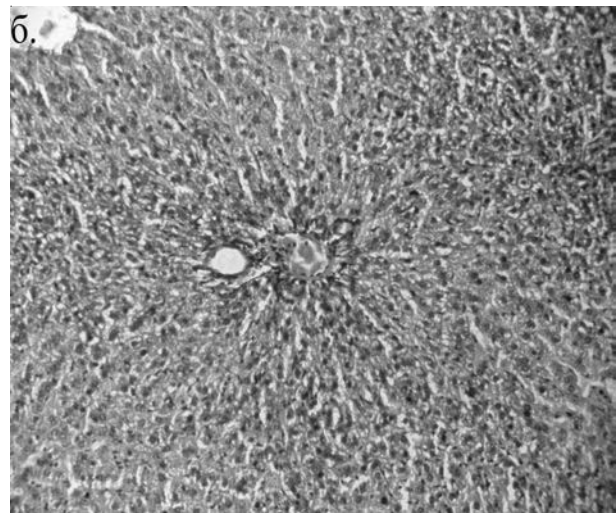
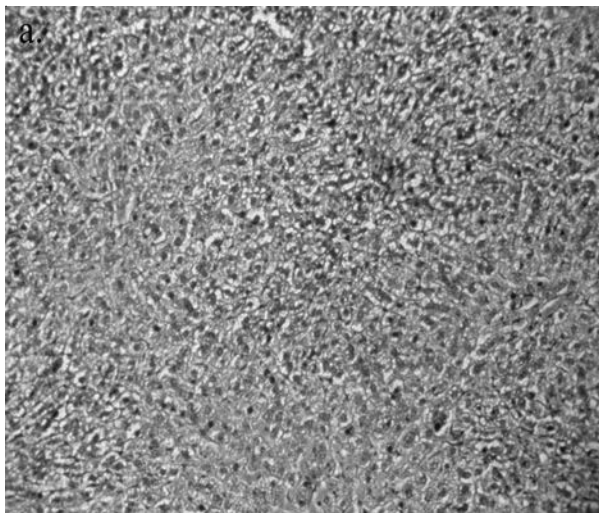


Рис. 2. I група досліджень. Печінка щура. Центральні (а.) та периферійні відділи (б.) печінкових часточок. Мікрофотографії. Забарвлення гематоксиліном і еозином. Об.20х.

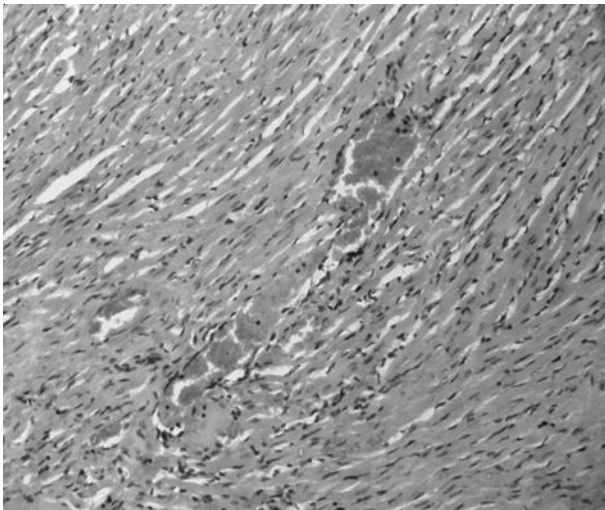


Рис. 3. I група досліджень. Серце щура. Мікрофотографія. Забарвлення гематоксиліном і еозином. Об.20х. Ок.10х

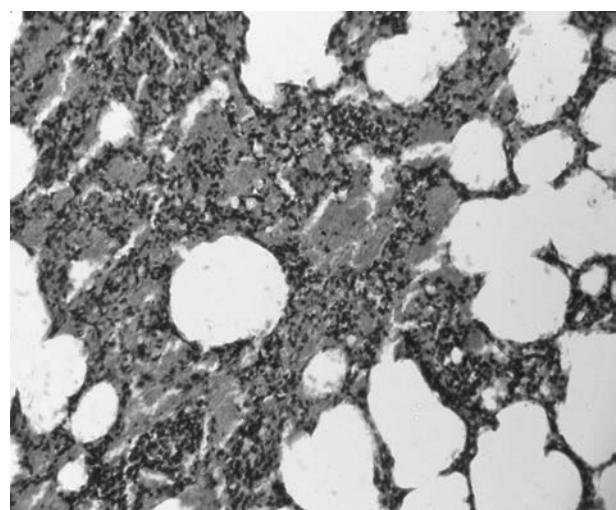


Рис. 4. I група досліджень. Легені щура. Мікрофотографія. Забарвлення гематоксиліном і еозином. Об.20х. Ок.10х

логічні зміни в стінках респіраторних відділів органу в препаратах щурів 1-ї групи. Так, спостерігалось нерівномірне венозне повнокров'я з охопленням близько 70% стінок респіраторних відділів легень (альвеол та респіраторних бронхіол). Альтерації епітелію не було виявлено (рис.

4). Токсична дія НЧС при гістопатологічному дослідженні головного мозку піддослідних тварин не виражена. Патологічні зміни у мозковій тканині застосованими методами не виявлені (рис.5).

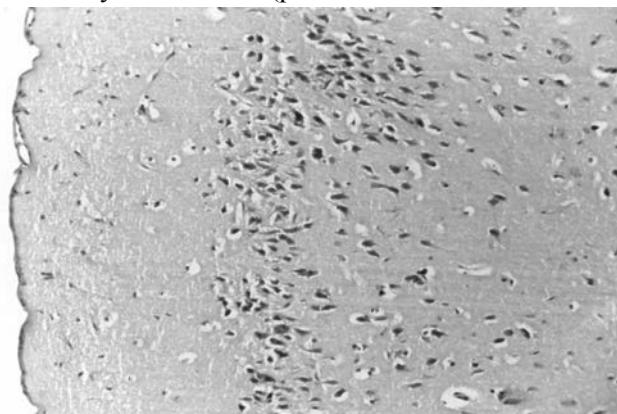


Рис. 5. I група досліджень. Головний мозок щура. Мікрофотографія. Забарвлення гематоксиліном і еозином. Об.20х. Ок.10х

Висновки

1. Внутрішньочеревне введення шурам упродовж 14 днів срібних наносфер розміром 45 нм у дозі 5 мг/кг супроводжується оборотним набуханням епітелію звивистих каналців нирок, гепатоцитів, ядер кардіоміоцитів, вираженим венозним повнокров'ям кіркової та мозкової речовини і сосочків нирки, центральних та периферійних відділів печінкових часточок, міокарда, стінок респіраторних відділів легень.

2. Після введення НЧС в дозах 0,1, 1 та 5 мг/кг патоморфологічні зміни у мозковій тканині застосованими методами не виявлені.

3. Інтенсивність патоморфологічних змін під впливом срібних наносфер зростає в ряду: серце, печінка, легені, нирки.

Перспективи подальших досліджень

Враховуючи отримані в результаті досліджень дані, важливим є подальше вивчення впливу наночастинок срібла різних форм та доз на експериментальних тварин, а також пошук засобів профілактики їх шкідливої дії на організм.

Література. 1. Бойчук Т.М. До проблеми оцінки токсичності наночастинок срібла / Т. М. Бойчук, Н. Й. Андрийчук, Л. І. Власик // Клініч. та експерим. патол. - 2012. - Т. XI, №4(42). - С. 151-158. (Boichuk T.M. To an Evaluation of Toxicity of Silver Nanoparticles /Boichuk T.M., Andriichuk N.J., Vlasyk L.I. // Clinical and Experimental Pathology - 2012. - Т. XI, №4(42). - P. 151-158.). 2. Медичне застосування наночастинок срібла: токсикологічний аспект / І. С. Чекман, А. О. Прискока, В. Ф. Бабій та інш. // Современные проблемы токсикологии. - 2010. - № 4. - С. 10-13. (Medical application of silver nanoparticles: a toxicological aspect / Chekman I.S. Priskoka A.O., Babiy V.F. // Modern Problems of Toxicology. - 2010. - № 4. - P. 10-13.). 3. Перспективи впровадження нанотехнологій і наноматеріалів у харчовій промисловості, їх гігієнічна оцінка та актуальні завдання наногігієни харчування / М. Г. Проданчук, В. І. Слободкін, А. Є. Подрушнік та інш. // Проблеми харчування. - 2010. № 3-4. - С. - 5-14. (Prospects of introduction of nanotechnology and nanomaterial in food, their hygienical estimation and actual tasks of nanohygiene of food / Prodanchuk M.G., Slobodkin V.I., Podrushnyak A.E., Levicka V.M. // Problems of nutrition. - 2010. № 3-4. - P. - 5-14.). 4. Проданчук Н.Г. Нанотоксикология: состояние и перспективы исследований / Н. Г. Проданчук, Г.М. Балан // Современные проблемы токсикологии. - 2009. - № 3-4. - С. 4-20. (Prodanchuk M.G., Balan G.M. 2009, "Nanotoxicology: State and Investigation Perspectives", Modern Problems of Science and Education Vol. 3-4, pp. 4-20). 5. In vivo Genotoxicity of Silver Nanoparticles after 90-day Silver Nanoparticle Inhalation Exposure / J. S. Kim, J. H. Sung, J. H. Ji // Safety and Health at Work. - 2011. - Vol. 2. - P. 34-38. 6. Lung Function Changes in Sprague-Dawley Rats After Prolonged Inhalation Exposure to Silver Nanoparticles / J. H. Sung, J. H. Ji, J. U. Yun [et al]. // Inhalation Toxicology. - 2008. - Vol. 20. - P. 567-574. 7. Silver nanoparticles: partial oxidation and antibacterial activities / Chun-Nam Lok, Chi-Ming Ho, Rong Chen [et al]. // Journal of Biological Inorganic Chemistry. - 2007. - Vol. 12. - P. 527-534. 8. Subchronic inhalation toxicity of silver nanoparticles / J. H. Jung, J. H. Ji, J. D. Park [et al]. // Toxicological Science. - 2009. - Vol. 108 (2). - P. 452-461. 9. Subchronic oral toxicity of silver nanoparticles / Y. S. Kim, M. Y. Song, J. D. Park [et al]. // Particle and Fibre Toxicology. - 2010. - Vol. 7 (20). - P. 1-12. 10. The kinetics of the tissue distribution of silver nanoparticles of different sizes / D. P. K. Lankveld, A. G. Oomen, P. Krystek [et al]. // Biomaterials. - 2010. - No 31. - P. 8350-8361. 11. Twenty-Eight-Day Inhalation Toxicity Study of Silver

Nanoparticles in Sprague-Dawley Rats / Jun Ho Ji, Jae Hee Jung, Sang Soo Kim [et al]. // Inhalation Toxicology. - 2007. - No. 19. - P. 857-871. 12. Twenty-Eight-Day Oral Toxicity, Genotoxicity, and Gender-Related Tissue Distribution of Silver Nanoparticles in Sprague-Dawley Rats / Y. S. Kim, J. S. Kim, H. S. Cho [et al]. // Inhalation Toxicology. - 2008. - Vol. 20. - P. 575-583.

МОРФОМЕТРИЧЕСКИЙ АНАЛИЗ ПАТОМОРФОЛОГИЧЕСКИХ ИЗМЕНЕНИЙ ВНУТРЕННИХ ОРГАНОВ КРЫС НА ЭТАПЕ ПЕРВИЧНОЙ ТОКСИКОЛОГИЧЕСКОЙ ОЦЕНКИ СЕРЕБРЯНЫХ НАНОСФЕР

Н. Й. Андрийчук, Л. И. Власык

Резюме. Проведена оценка гистопатологических изменений во внутренних органах подопытных животных, возникших вследствие внутрибрюшинного введения раствора наночастиц серебра в форме сферы на протяжении 14 дней. В результате эксперимента отмечено дозозависимое обратимое набухание эпителия извилистых канальцев почек, гепатоцитов, ядер кардиомиоцитов, выраженное венозное полнокровное коркового и мозкового вещества и сосочков почки, центральных и периферических отделов печеночных долек, миокарда, стенок респираторных отделов легких. Причем, после введения наночастиц серебра в дозе 0,1, 1 и 5 мг/кг патоморфологические изменения в мозговой ткани примененными методами не обнаружены. Морфометрический анализ позволил определить интенсивность патоморфологических изменений под влиянием серебрянных наносфер, которая возрастает в ряде: сердце, печень, легкие, почки.

Ключевые слова: наночастицы серебра, патогистологические изменения, морфометрический анализ, дозозависимость.

MORPHOMETRIC ANALYSIS OF PATHOMORPHOLOGICAL CHANGES IN INTERNAL ORGANS OF RATS AT THE STAGE OF PRIMARY TOXICOLOGICAL ASSESSMENT OF SILVER NANOSPHERES

N. J. Andriychuk, L. I. Vlasyk

Abstract. The potential risk of nanomaterials and nanosilver health effect is inseparably connected with the learning of regularities of manifestations of their biological and toxic effects. Considerable significance in realization of toxico-hygienic researches belongs to morphometric analysis, which gives the opportunity for objective assessment of their results and for quantitative measurement of parameters of morphological objects. Despite the importance of silver nanoparticles in consumer products and clinical applications, relatively little is known regarding nanosilver toxicity and its associated risks. The properties of nanoparticles that effect toxicity include: chemical composition, size, solubility, shape, surface area, surface charge and so on. Almost all toxicological experiments dealing with nanoparticles describe the total ingested, inhaled or dermally applied dose of silver nanoparticles. Current in vivo studies have shown that it was detected the shape-, dose- and gender-related accumulation of silver in tissues of internal organs of rats. Nanoparticles can pass through biological membranes, circulating and administrating in organs and tissues of the organism. There is lack of information about quantitative assessment of pathomorphological changes in internal organs of experimental animals as a result of silver nanoparticles effect.

The aim of the research was to carry out the analysis of pathomorphological changes in internal organs of experimental animals.

Materials and methods. 32 white male rats were subdi-

vided into four groups. Three groups of animals were effected with intraperitoneal injections of spheres-shape silver nanoparticles, 45 nm, in doses 0,1, 1 and 5 mg/kg during fourteen days. The fourth group was biologic control. The quantitative assessment of structural changes in internal organs of experimental animals was carried out by means of standard methods of morphometry. The internal organs, including heart, liver, lungs, kidneys, brain were examined histopathologically.

Results and discussion. Conducted pathomorphological investigations showed that there were no statistically significant differences in internal organs of experimental animals of the low and middle dose groups after silver nanoparticles exposure when compared with the control. Moreover, pathomorphological changes were not found in cerebral tissue with the help of used methods after the injection of silver nanoparticles in doses 0,1, 1 and 5 mg/kg. The changes in tissues of the heart, liver, lungs, kidneys of samples of high-dose group were found.

Conclusions. Thus, following the experiment it was observed the reverse swelling of the epithelium of kidney's convoluted tubules, of hepatocytus, of cardiac hystiocytus nucleus, expressed venous full-blood of cortical and medullary substance and papilla of kidneys, of central and peripheral hepatic segments, of myocardium, of lung's respiratory parts walls. Morphometric analysis helps to determine the intensity of pathomorphological changes, which appeared as a result of silver nanospheres effect, that rises in the row: heart, liver, lungs, kidneys.

Key words: silver nanoparticles, pathomorphological changes, morphometric analysis, dose-relation.

Bukovyna State Medical University (Chernivtsi)

Clin. and experim. pathol. - 2015.- Vol.14, №1 (51).-P.22-26.

Надійшла до редакції 27.02.2015

Рецензент – проф. І.С. Двиденко

© Н.Й.Андрійчук, Л.І. Власик, 2015