

УДК 611.41-019:591.441

*Т.М. Досаев,**С.Н. Романюк,**А.А.Балапанова*

Казахский национальный медицинский
университет им. С.Асфендиярова
г.Алматы, Республика Казахстан

СРАВНИТЕЛЬНАЯ АНАТОМИЯ ПЕРИФОЛЛИКУЛЯРНОЙ И МАРГИНАЛЬНОЙ ЗОНЫ СЕЛЕЗЕНКИ ЧЕЛОВЕКА И КРЫСЫ

Ключевые слова: селезенка,
лимфатические узлы, крысы,
микрoанатомия

Резюме. Проведен сравнительный анализ микроанатомии белой пульпы селезенки человека и крысы. Показаны особенности и существенные отличия в строении лимфоидных узелков селезенки человека и крысы, в связи с чем нельзя экстраполировать на

Введение

В настоящее время достигнуты существенные успехи в исследовании органов иммунной системы и, в частности, селезенки (1, 2, 3, 4, 5). Еще в 70-х годах NeiuwenhuisP., KeuningF. (6) осуществили экспериментальное исследование иммунологической функции селезенки крыс и Veerman (7) опубликовал подробное описание белой пульпы селезенки крысы.

Тем не менее, до настоящего времени все еще существует много запутанного вокруг морфологии и функции селезенки человека. Это объясняется рядом причин. Селезенка крайне чувствительна к аутолизу, что затрудняет понимание полученного после смерти аутопсийного материала. Также большая проблема в трактовке и определении нормального строения селезенки связана с тем, что не всегда известно какие болезни, затрагивающие функцию иммуногенеза, перенес человек на протяжении жизни и какие антивирусные прививки получал в детстве. Другая проблема состоит в том, что селезенка быстро сжимается после смерти в связи с тем, что давление в селезеночной вене и во всей портальной системе резко падает и морфологическое описание срезов такой селезенки не соответствует строению ее в живом организме. Поэтому наилучший метод получения срезов селезенки для сохранения ее нативной структуры состоит в перфузии вены спавшейся селезенки фиксатором под большим давлением до восстановления нормального размера органа.

Другим проявлением неадекватного представления структуры человеческой селезенки является используемая терминология определения. Как правило, эти термины и определения происходят из исследований на животных, тогда как селезенка человека не имеет идентичную структуру с селезенкой животных (8).

В связи с этим нами была поставлена цель - определить основные видовые отличия в морфологии селезенки человека и крысы, как наиболее используемого в различных экспериментах животного.

Материал и методика

Для исследования морфологии селезенки крыс был взят материал от шести половозрелых здоровых, прошедших карантин, животных, забитых декапитацией.

Исследования морфологии селезенки человека проводилось на материале, взятом на аутопсии от шести людей погибших от травм не совместимых с жизнью.

Парафиновые срезы окрашивались гематоксилином и эозином, а также азур-2 и эозином.

Результаты исследования

Самым основным отличием человеческой селезенки от селезенки крыс является отсутствие вокруг артериол периартериальной лимфоидной муфты и маргинального синуса, отделяющего маргинальную зону от мантийной зоны (короны) лимфатического узелка (9). Парные артерии не сопровождаются коллагеновыми волокнами, но вокруг них присутствует лимфоидная ткань, уменьшающаяся по мере деления на артериолы и капилляры.

Отсутствие маргинального синуса в селезенке человека, который у животных является границей между мантийной и маргинальной зонами, сложно выявить границей между ними в лимфоидном узелке селезенки человека, что приводит к путанице в определении термина маргинальная зона.

Так, J. Krieken, J. TeVelde (8) предложили обозначать пограничное пространство между красной и белой пульпой как "перифолликулярную

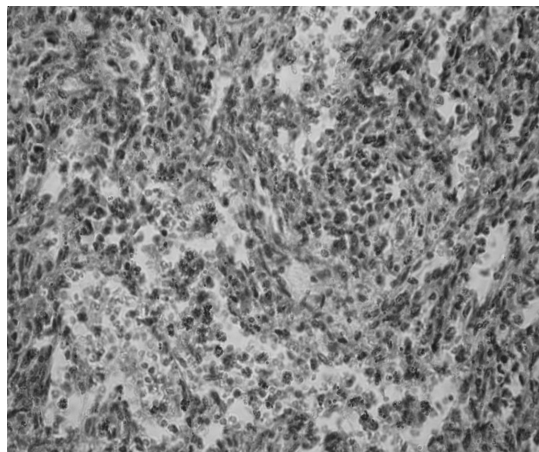
зону", а термин "маргинальная зона" для единственной селезеночной структуры, которая всегда и эксклюзивно присутствует вокруг небольших IgD и IgM-позитивных лимфоцитов мантийной зоны или "короны", что на наш взгляд наиболее приемлемо при описании морфологии селезенки в норме и патологии. Тогда как получившие распространения в литературе понятия "внутренняя маргинальная зона" и "наружная маргинальная зона", подразумевающая перифолликулярную зону, вносят диссонанс в определении нормального строения паренхимы селезенки. Маргинальная зона селезенки представляет собой область, сформированную различными типами клеток. Некоторые из этих типов клеток, такие как макрофаги маргинальной зоны, металлофильные макрофаги и в небольшой степени В-клетки маргинальной зоны, имеют кажущееся фиксированное положение по внутреннему краю маргинальной зоны. Другие типы клеток - Т-лимфоциты, малые В-лимфоциты и дендритные клетки - расположены в маргинальной зоне временно. Благодаря комбинации временно оседлых клеточных популяций и постоянной циркуляции в кровотоке иммунокомпетентных клеток маргинальная зона превращается в динамическое пространство по Kgaal, осуществляющее преимущественно адаптивный иммунный ответ (антителообразование).

По всей паренхиме селезенки человека в красной пульпе наблюдаются локальные уплотнения ретикулярных волокон без сосудов, образованных после посмертного коллапса селезенки в связи с резким падением давления венозной крови в портальной системе. Особенностью строения капилляров селезенки является наличие на терминальном конце структур, специфичных только для селезенки и

называемыми различными исследователями по-разному: капилляры в оболочке (hulsekapillaren), эллипсоиды (sheathofSchweigger-Seidel), периартериальная макрофагальная оболочка, макрофагальные эллипсоиды, эллипсоидные макрофагально-лимфоидные муфты, эллипсоидные артериолы и т.д. У человека они присутствуют только в красной пульпе и перифолликулярной зоне. Эти оболочки (эллипсоиды) капилляров состоят только из мононуклеарных фагоцитов. Эндотелиальный слой окончаний этих капилляров заканчивается концентрически расположенными вокруг макрофагами.

Роль, выполняемая маргинальным синусом у грызунов в обмене лимфоцитами между циркулирующей кровью и белой пульпой, у людей выполняется эндотелием в широких синусах бобовидной формы в красной пульпе (рис. 1). Подтверждением этому служит тот факт, что лимфоидные узелки человеческой селезенки окружены перифолликулярной зоной, которая имеет структуру ретикулярной ткани красной пульпы, содержащей лимфоретикулярные клетки в результате общей и локальной пролиферации лимфоцитов внутри стромальных тяжей. Таким образом, новые лимфоидные узелки могут формироваться внутри красной пульпы из небольших совокупностей лимфоцитов в не фильтрующих зонах.

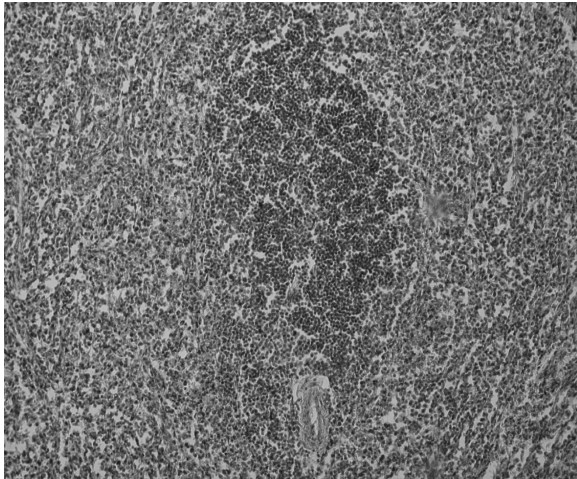
В селезенке человека Т-лимфоциты, также как и у животных, расположены вокруг артериол, но они не так упорядочены, как в периартериальной лимфоидной муфте грызунов. У людей они представляют собой неправильной формы пространства, занятые мелкими полиморфными лимфоцитами, большинство из которых окрашиваются иммуногистохимически антителами кластера CD4 (Т-хелперы). Вокруг скоплений Т-лимфоцитов также имеется



**Рис. 1. Селезенка человека.
Синусы бобовидной формы.
Гематоксилин - эозин. х 400.**

перифолликулярная зона, которая визуально трудно определяется у людей (рис.2), но очень четко выражена у грызунов, в частности у крыс (рис.3). Нередко лимфоидные узелки граничат с Т-лимфоцитами периартериальной лимфоидной муфты, с которыми они делят общую перифолликулярную зону. Ответвления артериол проходят не только сквозь Т-зависимые зоны, но и сквозь В-зависимые зоны лимфоидных узелков, включая герминативные центры.

Более четко все вышеназванные структуры определяются в селезенке крыс, имеющих все



**Рис. 2. Селезенка человека.
Лимфоидный узелок.
Гематоксилин-эозин. х 100.**

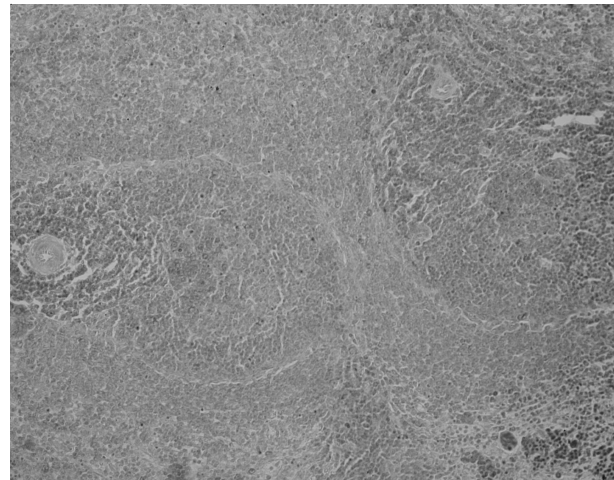
иметь собственную функцию, в связи с чем, прежде деление паренхимы селезенки на красную и белую пульпу представляется слишком упрощенной и должно быть расширено.

Литература. 1. Klatt E. Robbins and Cotran Atlas of Pathology / E. Klatt, Florida State University (пер. на русский. "Логосфера".-2010.-С.-1-531). 2. Cesta M.F. Normal Structure, Function, and Histology of the Spleen / M.F. Cesta / Toxicologic Pathology.-2006.-vol.34.-5.-455-465. 3. Mebius R.E. Structure and function of the spleen / R.E. Mebius, G. Kraal // Nat Rev Immunol.-2005.-№5.-606-616. 4. Шаршембиев Ж.А. Лимфоидные структуры селезенки после введения полиоксидония / Ж.А. Шаршембиев // Морфология (С-Петербург).-2004.-№1.-С.-64-66. 5. Досаев Т.М. Иммунык жүйе агзаларынын кызметтік анатомиясы және эмбриогенезі / Т.М. Досаев, Т.С. Космамбетов // Алматы.-2010.-С.1-53. 6. Neiuwenhuis P. Comparative migration of B- and T-lymphocytes in the rat spleen and lymph nodes / P.Neiwenhuis, F. Keuning // Cell Immunol.-1976.-№23.-С.-254-267. 7. Veerman A. White pulp compartments in the spleen of rats and mice / A. Veerman // Cell Tissue Res.-1975.-№156.-С.417-441. 8. J. Krieken Normal histology of the human spleen / J. Krieken, J. Velde // American Journal of surgical pathology.-1988.-№12.-С.-777-785. 9. Steiniger B. The perifollicular and marginal zones of the human splenic white pulp: do fibroblasts guide lymphocyte immigration? / B. Steiniger, P. Barth, A. Hellinger // Am J Pathol.-2001.-159(2).-501-512

компоненты иммунного аппарата, характерного для селезенки всех видов млекопитающих.

Выводы

Таким образом, структурная организация селезенки человека отличается от селезенки животных в связи с чем, нельзя экстраполировать на человека исследования, проведенные на животных. Паренхима селезенки делится септами и трабекулами на отдельные части (камеры), каждая из которых имеет собственную структуру и популяцию клеток и поэтому может



**Рис.3. Селезенка крысы.
Лимфоидные узелки.
Азур-2 и эозин. х 100**

ПОРІВНЯЛЬНА АНАТОМІЯ ПЕРИФОЛІКУЛЯРНОЇ ТА МАРГІНАЛЬНОЇ ЗОНИ СЕЛЕЗІНКИ ЛЮДИНИ ТА ЩУРА

Т.М.Досаев, С.М.Романюк, А.А.Балапанова

Резюме. Проведений порівняльний аналіз мікроанатомії білої пульпи селезінки людини і щура. Показані особливості і суттєва відмінність в будованні лімфатичних вузлів селезінки людини та щура, в зв'язку з чим не можна екстраполювати на людину дослідження, проведені на тваринах.

Ключові слова: селезінка, лімфатичні вузли, щури, мікроанатомія

COMPARATIVE ANATOMY OF PERIFOLLICULAR AND MARGINAL ZONES OF THE SPLEEN IN MAN AND RAT

T.M.Dosayev, S.N.Romaniuk, A.A.Balapanova

Abstract. A comparative analysis of microanatomy of the white pulp in man and rat has been carried out. Specific characteristics and significant differences in the structure of the spleen lymphatic nodes in man and rat has been shown, and in this connection it is impossible to extrapolate on man the investigations carried out on animals.

Key words: spleen, lymphatic nodes, microanatomy, rat.

**S.Asfendiyarov Kazakh National Medical University
(Almaty, Kazakhstan)**

Clin. and experim. pathol.- 2014.- Vol.13, №1 (47).-P.30-32.

Надійшла до редакції 01.03.2014

Рецензент – проф. Б.Г. Макап

© Т.М. Досаев, С.Н. Романюк, А.А.Балапанова, 2014