

УДК: 611.216.3.018 - 053.8

**І.І. Дячук**Буковинський державний медичний  
університет, м. Чернівці**ОСОБЛИВОСТІ БУДОВИ І ТОПОГРАФО-  
АНАТОМІЧНІ ВЗАЄМВІДНОШЕННЯ  
СТІНОК КЛИНОПОДІБНОЇ ПАЗУХИ ІЗ  
СУМІЖНИМИ СТРУКТУРАМИ В ЗРІЛОМУ  
ВІЦІ****Ключові слова:** клиноподібна пазу-  
ха, синтопія, зрілий вік, онтогенез.**Резюме.** В процесі макроскопічного, графічного і пластичного ре-  
конструювання, рентгенографічного, комп'ютерної томографії  
(КТ) та магнітно-резонансної томографії (МРТ) визначено ста-  
новлення та зміни будови і топографії клиноподібної пазухи в  
зрілому віці. Гістологічний метод для вивчення мікроскопічної  
будови клиноподібної пазухи з метою об'єктивізації одержаних  
даних використані морфометричні методи.**Вступ**

Упродовж багатьох років питання анатомії, топографії і функціональних взаємовідношень структур лицевого відділу залишалися відкритими і вирішувалися в міру розвитку технічного прогресу (Макар Б.Г. і співавт., 2013). Діагностика і лікування захворювань клиноподібної пазухи є більш складним і важчим завданням у порівнянні з захворюваннями інших пазух. Має місце недостатня обізнаність спеціалістів із сучасними анатомо-фізіологічними та інструментальними методами їхнього дослідження і лікування (Пальчун В.Т., 2005)

Збільшення частоти запальних і пухлинних захворювань ЛОР-органів, а також їхніх ускладнень спонукає дослідників до пошуку не тільки нових методів лікування та профілактики патологічних процесів, а й детальнішого вивчення топографо-анатомічних особливостей клиноподібної пазухи.

**Мета дослідження**

З'ясувати вікові зміни в будові і топографо-анатомічному взаємовідношенні стінок клиноподібної пазухи із суміжними утвореннями в зрілому віці людини.

**Матеріали і методи**

Проведено дослідження на 40 препаратах трупів людей зрілого віку. Для дослідження використані серії гістологічних зрізів і черепів кафедри анатомії людини ім. М.Г. Туркевича Буковинського державного медичного університету та Чернівецького патологоанатомічного бюро, згідно з угодою про співпрацю.

Фіксація біологічних об'єктів проводилася спочатку в 5% розчині формаліну впродовж 7 діб, а потім протягом 10 діб у 10% розчині формаліну.

© І.І. Дячук, 2014

Препарати досліджували методами макро-, мікропрепарування, занурювали в 5% розчин формаліну, в якому зрізи зберігалися та використовувалися для вивчення. На одержаних препаратах описували місце відкриття пазухи, розкривали клиноподібну пазуху, вимірювали її розміри, описували особливості стінок. У ряді препаратів відпрепарувували слизову оболонку для гістологічного дослідження.

**Обговорення результатів дослідження**

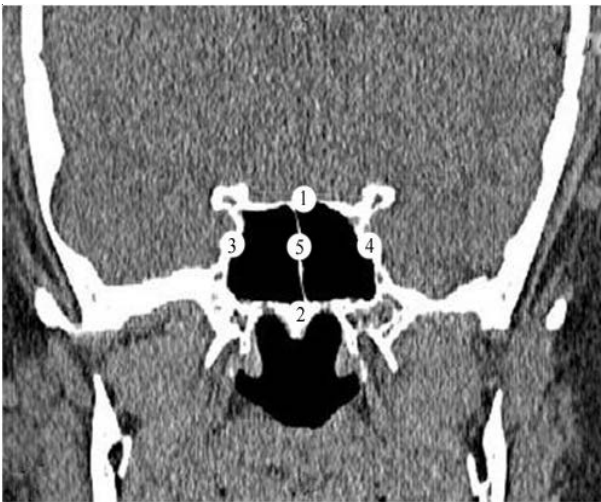Клиноподібна пазуха розташована в тілі клиноподібної кістки. Її передньозадній розмір коливається від 10,0 мм до 46,0 мм, ширина - 10,0-32,0 мм і висота - 9,0-34,0 мм. На всіх препаратах визначалися шість стінок: верхня, нижня, передня, задня, внутрішня та зовнішня (Рис. 1).

Верхня стінка клиноподібної пазухи утворена основою малих крил клиноподібної кістки і медіально від них розташованим зоровими отворами, які продовжувалися в зорові канали.

Найбільшу частину верхньої поверхні зазначеної пазухи утворювало турецьке сідло, на дні якого препарувався гіпофіз, (Рис. 2) прикритий зверху твердою мозковою оболонкою. Товщина верхньої стінки клиноподібної пазухи складає  $3,5 \pm 0,56$  мм.

На 14 досліджених препаратах (35%) канали зорових нервів знаходилися досить близько до пазухи. Їх відділяла тонка кісткова пластинка, товщина якої не перевищувала 1,8 мм. На 16 препаратах (40%) їх відділяла кісткова тканина, товщина якої досягала 5,8-7,0 мм. На 10 препаратах (25%) товщина кісткової тканини не перевищувала 2,8-3,0 мм.

Нижня стінка клиноподібної пазухи бере участь в утворенні заднього відділу верхньої стінки носової порожнини і склепіння глотки. Її

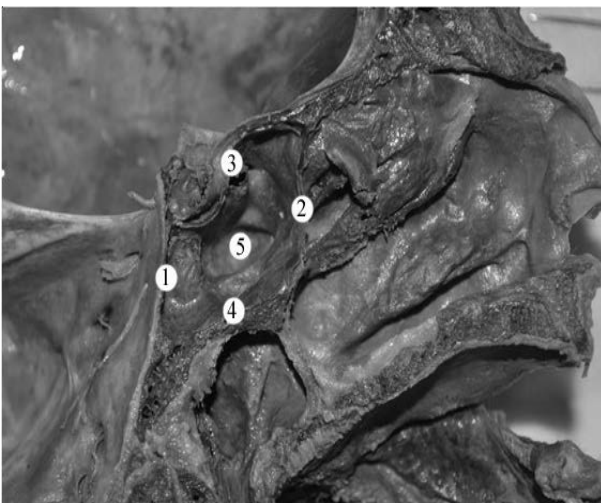

**Рис.1. КТ. Фронтальний зріз голови людини зрілого віку**

1. верхня стінка клиноподібної пазухи; 2. нижня стінка клиноподібної пазухи; 3 - 4. бічні стінки клиноподібної пазухи; 5. перегородка клиноподібної пазухи

товщина становить  $5,0 \pm 0,35$  мм.

На одному препараті (2,5%) товщина стінки не перевищувала 1,8 мм. На бічних краях нижньої стінки виявляються поздовжньорозташовані канали крилоподібних нервів, всередині яких



**Рис. 3. Сагітальний зріз голови людини зрілого віку**

1. задня стінка клиноподібної пазухи; 2. передня стінка клиноподібної пазухи; 3. верхня стінка клиноподібної пазухи; 4. нижня стінка клиноподібної пазухи; 5. порожнина клиноподібної пазухи

зверху донизу.

На 16 досліджених препаратах (40%) між передньою і нижньою стінками пазухи утворювався майже прямий кут. На 2 препаратах (5%) перехід передньої стінки клиноподібної пазухи в нижню мав форму неправильного овалу і визначити межу переходу передньої стінки в нижню майже неможливо. На 8 препаратах (20%) передня стінка була нахилена допереду, а на 3

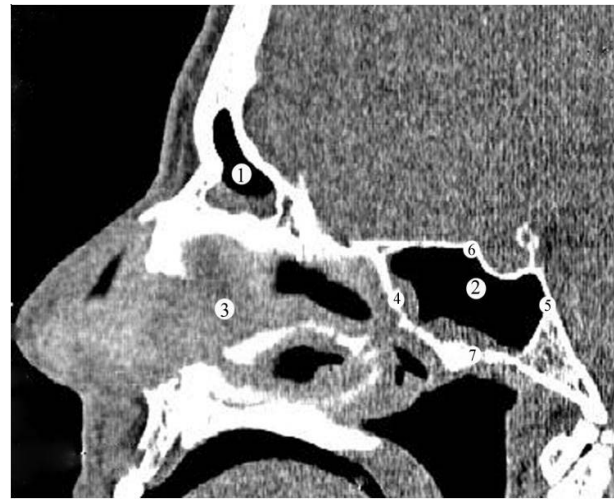


**Рис. 2. Сагітальний зріз голови людини зрілого віку**

1. передня стінка клиноподібної пазухи; 2. верхня стінка клиноподібної пазухи; 3. задня стінка клиноподібної пазухи; 4. нижня стінка клиноподібної пазухи; 5. порожнина клиноподібної пазухи

знаходяться нерви крилоподібних каналів.

Передня стінка клиноподібної пазухи також бере участь в утворенні заднього відділу верхньої стінки носової порожнини. (Рис. 3, 4) Вона розташована у фронтальній площині і спрямована



**Рис. 4. Сагітальний зріз голови людини зрілого віку**

1. лобова пазуха; 2. порожнина клиноподібної пазухи; 3. носова перегородка; 4. передня стінка клиноподібної пазухи; 5. задня стінка клиноподібної пазухи; 6. верхня стінка клиноподібної пазухи; 7. нижня стінка клиноподібної пазухи.

препаратах (7,5%) - дозадку.

Передня стінка розподілена в сагітальній площині клиноподібним гребенем, який закінчувався на всіх препаратах клиноподібним дзьобом. З боків від гребеня розташовані природні отвори клиноподібних пазух. На 19 препаратах (47,5%) вихідні їх отвори мали овальну форму (розміри 0,8-5,0 мм). На 14 препаратах (35%) вони мали

круглу форму, а на 7 досліджених препаратах (17,5%) їх форма була щілиноподібною. Відстань від кореня носа до передньої стінки пазухи дорівнює  $64,0 \pm 0,56$  мм.

Задня стінка клиноподібної пазухи розташована у фронтальній площині. Вона, навіть при значній пневматизації пазухи, значно товща від інших стінок і з'єднана з основною частиною потиличної кістки. Товщина її стінки коливалася від 8,0 мм до 12,0 мм. На бічних стінках клиноподібної пазухи на всіх досліджених препаратах виражені сонні борозни, в яких розташовані внутрішні сонні артерії і печеристі пазухи. Латерально і знизу від борозен починаються великі крила клиноподібної кістки.

Внутрішня стінка (перегородка клиноподібних пазух) поділяє пазуху на дві половини. На 26 препаратах (65%) перегородка розташована в сагітальній площині і рівномірно розділяла порожнину. На 8 препаратах (20%) перегородка була відхилена вліво, а на 6 препаратах (15%) вона була відхилена вправо. Внаслідок цього значно збільшувалася та чи інша половина клиноподібної пазухи.

Окрім цього, із 26 препаратів, де перегородка знаходилася посередині, на 3 препаратах її задній кінець був відхилений вліво, а на 2 препаратах - вправо. Відсутності перегородки ні на одному препараті не виявлено. Визначено, що при відхиленні перегородки і збільшенні порожнини з одного боку, відповідно збільшуються розміри її вихідного отвору на тому ж боці і зменшення його розмірів на протилежному. На одному препараті (2,5%) клиноподібна пазуха була значно пневматизована і впиалася в кісткову тканину схилю. Препаруванням виявлено невелику поперечну перегородку між переднім і заднім відділами клиноподібної пазухи.

Стінки носа і приносних пазух вкриті слизовою оболонкою. Вона щільно зв'язана з окістям і охрястям.

Слизова оболонка вистелена багаторядним циліндричним миготливим епітелієм розташованим на базальній мембрані.

Товщина слизової оболонки в дихальній ділянці складає 0,6-0,8 мм, а в нюховій - 0,8-1,0 мм. Товщина епітеліальної вистилки відповідно дорівнює 36 і 54 мкм. В окремих місцях виявлено потовщення слизової оболонки.

Сюди відносилася присередня поверхня нижньої носової раковини, вільний край середньої носової раковини і незначною мірою задній кінець верхньої носової раковини.

Таке потовщення виявлено і в передньонижньому відділі носової перегородки. Зазначені

потовщення представлені печеристою тканиною і слизовими залозами.

Печеристі тіла складаються із поверхнево розташованої тонкої сітки кровоносних судин та глибоко розташованої більш великої сітки судин. В їх стінці виявляються гладкі м'язові та еластичні волокна.

Залози слизової оболонки клиноподібної пазухи розташовані в її товщі.

Найбільше залоз виявлено на присередніх стінках пазух. Короткі відвідні протоки відкриваються на поверхні епітелію в місці розташування залоз.

Залози з довгими відвідними протоками закінчуються в слизовій оболонці бічної стінки біля природних отворів клиноподібної пазухи.

### Висновки

1. У зрілому віці закінчується ріст клиноподібної пазухи.

2. Досліджувана структура має стабільну будову і форму. Добре виражені 6 стінок: верхня, нижня, передня, задня, дві бічні стінки. Тісно прилягає до комірок решітчастого лабіринту. В окремих випадках пазуха впинається в основну частину потиличної кістки.

3. Відмічається різна форма і величина пазухи: 1 - правобічна пневматизація; 2 - лівобічна пневматизація; 3 - рівномірно виражені; 4 - тригранна форма; 5 - пазуха з випинами; 6 - трапецієподібна форма.

4. Наприкінці зрілого віку на деяких препаратах констатовано початок інволюційних процесів як твердого остова, так і слизової оболонки.

### Перспектива подальших досліджень

На основі результатів комплексного дослідження клиноподібної пазухи рекомендуємо обстеження при невизначеному діагнозі патологічного процесу в носовій ділянці, а отже вибір оптимального методу лікування патології зазначеної ділянки.

**Література.** 1. Макар Б.Г. Особливості будови клиноподібної і лобових пазух у людей зрілого віку другого періоду / Б.Г. Макар, І.І. Дячук, А.В. Бамбуляк // *Мат/ 94-ї підсум. конф. професорсько-викладацького персоналу Буковинського державного медичного університету, Чернівці, 2013.* - С.24-25. 2. Нерсесян М.В. Возможные причины возникновения сфеноидита по данным эндоскопического исследования полости носа и носоглотки / М.В. Нерсесян, Р.Г. Анотин, А.М. Корниенко // *Рос. ринолог.* - 2004. - Т. 2. - С. - 23-25. 3. Морфоклінічні аспекти приносних пазух / Н.Б. Кузник, Т.В. Процак, А.В. Бамбуляк [та ін.] // *Матеріали І з'їзду черепно-щелепно-лицевих хірургів України. 17-19 травня Київ, 2009.* - С. 240-241. 4. Анотин Р.Г. Варианты расположения клиновидной пазухи и прилегающих сосудисто-нервных структур по данным компьютерной томографии / Р.Г. Анотин, М.В. Нерсесян // *Ринология.* - 2005, № 3. - С.26-30. 5. Анотин Р.Г. Рентгеновская компьютерная и магнитно-резонансная

томография в диагностике заболеваний клиновидной пазухи / Р.Г. Анюгин, М.В. Нерсесян // Рос. ринол. - 2004. № 2. С. 19-22. 6. Боенко Д.С. Самнаболизм у больного хроническим сфеноидитом / Д.С. Боенко, И.С. Луцкий // Ринология, № 1. - 2012. - С. 51-53. 7. Анатомічні варіанти будови клиноподібної пазухи у пацієнтів без патології навколосинових синусів / Ю.В. Думанський, С.К. Боенко, О.О. Савченко [та ін.] // Ринологія, № 1. - 2011. - С. 13-17. 8. Сравнительная оценка морфометрических методов в изучении клиновидной пазухи по данным рентгенографии и компьютерной томографии / С.К. Боенко, И.П. Вакуленко, Е.А. Савченко [и др.] // Архив клин.эксперим. Медицины. - 2008. - Т. 17. - № 1. - С. 103-105. 9. Макара Б.Г. Морфологічні перетворення лобових та клиноподібної пазух в онтогенезі людини / Б.Г. Макара, А.В. Бамбуляк, І.І. Дячук // Матеріали наук.-практ. конференції "Прикладні аспекти морфології", Івано-Франківськ, 2010. - С. 101-102. 10. Макара Б.Г. Становлення залоз слизової оболонки стінок носа і при носових пазух в онтогенезі людини. / Б.Г. Макара // Бук. мед. вісник. - 2000, Т. 4, № 2.- С. 185-188. 11. Боенко Д.С. Рецепторний апарат слизової оболонки клиноподібної пазухи при сфеноїдіті / Д.С. Боенко, В.Г. Шлопов // Ринологія, № 1. - 2012. - С. 9-12. 12. Антонин Р. Г. Рентгеновская компьютерная и магнитно-резонансная томография в диагностике заболеваний клиновидных пазух / Р. Г. Антонин, М. В. Нерсесян // Рос. ринол. - 2004. - № 2. - С. 19-20. 13. Di Rienzo L. Comparison of virtual and conventional endoscopy of nose and paranasal sinuses / L. Di Rienzo, G. Coen Tirelli, P. Turchio // Ann. Otol. Rhinol. Laryngol. - 2003.- Vol. 112.- P. 139-142. 14. Heine E.P. Paranasal sinuses involvement in a classic Sturge - weber Syndrome patient / E. P. Heine, C. G. Bauland, H. A. M. Marres // Eur. J. plast surg. - 2003. - 26: P. 210-213.

#### ОСОБЕННОСТИ СТРОЕНИЯ И ТОПОГРАФО-АНАТОМИЧЕСКИЕ ВЗАИМОСООТНОШЕНИЯ СТЕНОК КЛИНОВИДНОЙ ПАЗУХИ СО СМЕЖНЫМИ СТРУКТУРАМИ В ЗРЕЛОМ ВОЗРАСТЕ

*И.И. Дячук*

**Резюме.** В процессе макроскопического, графического и

пластического реконструирования, рентгенографического, компьютерной томографии (КТ) и магнитно-резонансной томографии (МРТ) определено становления и изменения строения и топографии клиновидной пазухи в зрелом возрасте. Гистологический метод для изучения микроскопического строения клиновидной пазухи. С целью объективизации полученных данных использованы морфометрические методы.

**Ключевые слова:** клиновидная пазуха, синтопия, зрелый возраст, онтогенез.

#### STRUCTURAL FEATURES AND TOPOGRAPHO-ANATOMICAL RELATIONSHIPS OF THE SPHENOID SINUS WALL WITH THE ADJACENT STRUCTURES AT THE MATURE AGE

*I.I. Diachuk*

**Abstract.** Formation and changes of the structure and topography of the sphenoid sinus at a mature age have been determined in the process of macroscopic, graphic and plastic reconstruction, radiographic, computer tomography (CT) and magnetic resonance imaging (MRI). Histological method for the study of the microscopic structure of the sphenoid sinus with the objectification of the data used morphometric techniques.

**Key words:** sphenoid sinus, syntopy, mature age, ontogeny.

**Bukovinian state medical university (Chernivtsi)**

*Clin. and experim. pathol. - 2014. - Vol. 13, №3 (49). - P. 59-62.*

*Надійшла до редакції 15.08.2014*

*Рецензент – проф. О.М. Слободян*

*© I.I. Diachuk, 2014*