

УДК 618.3-008.6-02:[618.36-008.61:577.175.6

А.В. Гошовська,**В.М. Гошовський**

Вищий державний навчальний заклад України "Буковинський державний медичний університет", м. Чернівці; Міський пологовий будинок №1, м. Чернівці

ІМУНОГІСТОХІМІЧНЕ ДОСЛІДЖЕННЯ ПЛАЦЕНТАРНИХ ГОРМОНІВ ТА БІЛКІВ ВАГІТНОСТІ В ТРОФОБЛАСТІ ХОРІАЛЬНИХ ВОРСИНОК ПЛАЦЕНТИ В ЖІНОК З ПРОЯВАМИ ГІПЕРАНДРОГЕНІЇ

Ключові слова: трофобласт хоріальних ворсинок плаценти, децидуоцити, хоріонічний гонадотропін, плацентарний лактоген, трофобластичний бета-глікопротеїн.

Резюме. Автори наводять імуногістохімічні критерії порушень трофобласта хоріальних ворсинок шляхом визначення плацентарних гормонів та специфічних білків вагітності в жінок з проявами гіперандрогенії. Імуногістохімічним методом виявляли в трофобласті хоріальних ворсинок плацентарні гормони - хоріонічний гонадотропін та плацентарний лактоген, а також специфічний білок вагітності - трофобластичний бета-глікопротеїн. Результати досліджень можуть бути рекомендовані для діагностики проявів плацентарної дисфункції.

Вступ

Враховуючи діагностичне значення змін концентрації рівнів гормонів та білків, які продукуються фетоплацентарною системою у вагітних з проявами гіперандрогенії дослідження гормонів та специфічних білків вагітності в сироватці крові та структурах плаценти дозволяють спрогнозувати розвиток плацентарної дисфункції. Виявлення закономірностей гормонпродукувальної та білоксинтезувальної функцій фетоплацентарного комплексу дає можливість провести об'єктивну оцінку дисфункції плаценти, порушень стану плода та призначати адекватну терапію.

Мета дослідження

Визначити кількісні параметри щодо імуногістохімічній концентрації гормону хоріонічного гонадотропіну, гормону плацентарного лактогену та трофобластичного бета-глікопротеїну безпосередньо в структурах плаценти в жінок при гіперандрогенії.

Матеріал і методи

Матеріалом для дослідження служили елементи плідного яйця, які отримані при штучному аборті у термін гестації 5-12 тижнів. Основну групу - 16 спостережень у жінок при гіперандрогенії. Групою порівняння служили 20 абортів за соціальними показами у практично здорових жінок. Морфологічному дослідженню підлягали клітини трофобласта хоріальних ворсинок. Оцінку результатів проведених імуногістохімічних реакцій робили на основі цифрових зображень методом комп'ютерної мікроденситометрії з обрахуванням величини оптичної густини специфічного імуногістохімічного забарвлення, що віддзеркалює концентрацію досліджених білків.

Для імуногістохімічного дослідження матеріал фіксували в 10%-му розчині нейтрального забуференого формаліну 20-22 год, після чого виконували зневоднення в спиртах висхідної концентрації, заливали в парафін при температурі 580С з наступним приготуванням гістологічних зрізів товщиною 5 мкм. На зрізах за допомогою моноклональних антитіл виробника DakoCytomation (Denmark-USA) виявляли наступні типи молекул: хоріонічний гонадотропін, плацентарний лактоген, трофобластичний бета-глікопротеїн.

З метою підвищення відтворюваності результатів та для об'єктивації кількісних досліджень проводили комп'ютерну морфометрію об'єктів у імуногістохімічних препаратах. Для цього за допомогою цифрової фотокамери Olympus (модель C740UZ) та мікроскопа ЛЮМАМ-Р8 отримували цифрові копії оптичного зображення ділянок мікроскопічних препаратів із створенням банку цифрових мікрофотографій. У подальшому їх аналізували у середовищі ліцензійної копії комп'ютерної програми "ВидеоТест - Размер 5.0" (ООО Видеотест, Россия, 2000).

Статистичні методи обробки результатів. Використані параметричні методи дослідження. Обґрунтуванням застосування параметричних методів було встановлення нормального розподілу в групах дослідження, що встановлювали за допомогою відповідного критерію перевірки - методу Shapiro-Wilk ($p=0,05$), який є найбільш адекватним для вибірок числом $n \leq 50$. Використані наступні параметричні методи: непарний двосторонній критерій Стьюдента (для порівняння розбіжностей між групами дослідження у середніх тенденціях), коефіцієнт лінійної кореляції Пірсона (для обґрунтування взаємозв'язків між вивченими процесами).

Обговорення результатів дослідження

Встановлено, що при гіперандрогенії оптична густина специфічного забарвлення на гормон хоріонічний гонадотропін у цитоплазмі трофобласта хоріальних ворсинок у середньому становила $0,248 \pm 0,0015$ в.од. опт. густини проти $0,298 \pm 0,0014$ в.од. опт. густини в групі порівняння ($P < 0,001$).

Отже, концентрація гормону хоріонічного гонадотропіну в трофобласті хоріальних ворсинок при гіперандрогенії знижена.

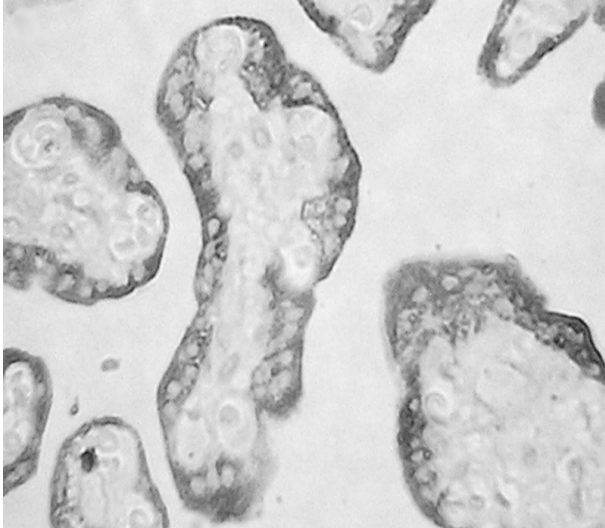


Рис. 1. Хоріальні ворсинки при гіперандрогенії. Імуногістохімічна методика на гормон хоріонічний гонадотропін. Барвник - діамінобензидин (коричневе забарвлення). Об'єktiv 40 \times . Окуляр 10 \times

хоріальних ворсинок у середньому становила $0,107 \pm 0,0012$ в.од. опт. густини проти $0,110 \pm 0,0012$ в.од. опт. густини в групі порівняння ($P > 0,050$). Отже, концентрація гормону плацентарного лактогену в трофобласті хоріальних ворсинок при

Зображення з ілюстрацією імуногістохімічної методики на хоріонічний гонадотропін у хоріальних ворсинках подане на рисунку 1.

Зображення з ілюстрацією імуногістохімічної методики на гормон плацентарний лактоген у хоріальних ворсинках подане на рисунку 2.

Відмічено, що при гіперандрогенії оптична густина специфічного забарвлення на гормон плацентарний лактоген у цитоплазмі трофобласта

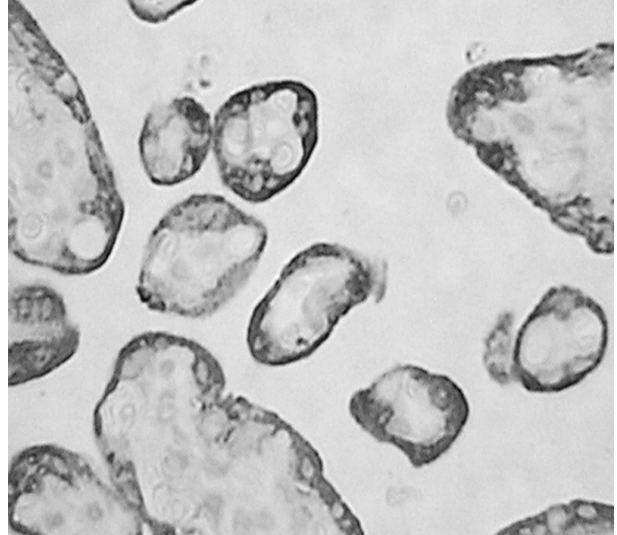


Рис. 2. Хоріальні ворсинки при гіперандрогенії. Імуногістохімічна методика на гормон плацентарний лактоген. Барвник - діамінобензидин (коричневе забарвлення). Об'єktiv 40 \times . Окуляр 10 \times

гіперандрогенії в порівнянні з групою контролю не міняється.

Зображення з ілюстрацією імуногістохімічної методики на трофобластичний бета-глікопротеїн у хоріальних ворсинках подане на рис.3.

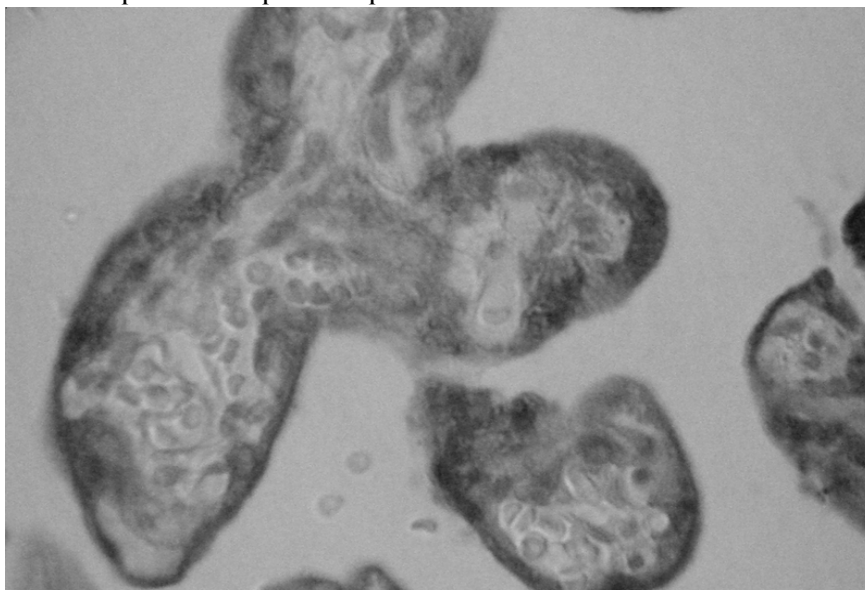


Рис. 3. Хоріальні ворсинки при гіперандрогенії. Імуногістохімічна методика на специфічний білок вагітності - трофобластичний бета-глікопротеїн. Барвник - діамінобензидин (коричневе забарвлення). Об'єktiv 40 \times . Окуляр 10 \times

Виявлено, що при гіперандрогенії оптична густина специфічного забарвлення на специфічний білок вагітності - трофобластичний бета-глікопротеїн у цитоплазмі трофобласта хоріальних ворсинок у середньому становила $0,244 \pm 0,0012$ од. опт. густини проти $0,281 \pm 0,0014$ од. опт. густини в групі порівняння ($P < 0,001$). Отже, концентрація специфічного білка вагітності - трофобластичного бета-глікопротеїну в трофобласті хоріальних ворсинок при гіперандрогенії знижена.

Висновок

Таким чином, при гіперандрогенії вражаються специфічні білки трофобласта хоріальних ворсинок плаценти. Враховуючи діагностичне значення змін концентрації рівнів гормонів та білків, які продукуються фетоплацентарною системою у вагітних, при гіперандрогенії дослідження гормонів та специфічних білків вагітності в сироватці крові та структурах плаценти дозволяють спрогнозувати розвиток плацентарної дисфункції. Виявлення закономірностей гормонпродукувальної та білоксинтезувальної функцій фетоплацентарного комплексу дає можливість провести об'єктивну оцінку дисфункції плаценти, порушень стану плода та призначати адекватну терапію.

Перспективи подальших досліджень

Перспективи даного дослідження пов'язані з розкриттям порушень гормонпродукувальних та білоксинтезувальних процесів в інвазивному трофобласті матково-плацентарної ділянки (базальна пластинка плаценти) у жінок при гіперандрогенії, а також морфологічне дослідження клітин Гофбауера, децидуоцитів та фрагментів децидуально-зміненого ендометрію.

Література. 1. Гошовська А.В. Стан інвазивного цитотрофобласта базальної частини плаценти вагітних, хворих на туберкульоз / А.В. Гошовська // Клін. анат. та опер. хір. - 2009. - Т.8, №1. - С 33-36. 2. Давиденко І.С. Морфологічна характеристика структур матково-плацентарної ділянки в різні терміни гестації при залізодефіцитній анемії у вагітних / І. С. Давиденко // Клін. та експериментал. патол. - 2005. - Т.IV, №3. - 49-53. 3. Милованов А. П. Патология системы мать-плацента-плод : руководство [для врачей] / А. П. Милованов. - М. : Медицина, 2004. - 448 с. 4. Пат. 60921 А Україна, МПК А 61 В 10/00, G 01 N 33/48. Спосіб діагностики матково-плацентарної форми недостатності плаценти екстрахоріального типу / Тюленева О. А.; заявник і патентовласник Буковинська держ. мед. академія МОЗ України. - № 2003043588 ; заявл. 21.04.2003 ; опубл. 15.10.2003, Бюл. № 10. - 2 с. 5. Тюленева О. А. Доплерометрична характеристика судинного русла матки при екстрахоріальних плацентах / О. А. Тюленева // Клін. та експериментал. патол. - 2007. - Т. 6, № 1. - С. 113 - 115. 6. Тюленева О. А. Морфологія кровоносних судин матково-плацентарної ділянки та міометрія при екстрахоріальних плацентах / О. А. Тюленева, В. М. Завалецький // Бук. мед. вісник. - 2004. - Т. 8, № 3 - 4, - С. 229 - 231. 7. Benirschke K. Pathology of the Human Placenta / K. Benirschke, P. Kau-

mann, R. N. Baergen. - [5 rd. ed]. - New York : Springer, 2006. - 1050 p. 8. Placental Bed Disorders. Basic Science and its Translation to Obstetrics // Ed. by R.Pijnenborg, I.Brosens, R.Romero. - New York: Cambridge university press. - 2010. - 301 p.

ИММУНОГИСТОХИМИЧЕСКОЕ ИССЛЕДОВАНИЕ ПЛАЦЕНТАРНЫХ ГОРМОНОВ И БЕЛКОВ БЕРЕМЕННОСТИ В ТРОФОБЛАСТЕ ХОРИАЛЬНЫХ ВОРСИНОК ПЛАЦЕНТЫ У ЖЕНЩИН С ПРОЯВЛЕНИЯМИ ГИПЕРАНДРОГЕНИИ

А. В. Гошовская, В.М. Гошовский

Резюме. Авторы приводят иммуногистохимические критерии нарушений трофобласта хоріальних ворсинок путем определения плацентарных гормонов и специфических белков беременности у женщин с проявлениями гиперандрогении. Иммуногистохимическим методом выявляли в трофобласте хоріальних ворсинок плацентарные гормоны - хорионический гонадотропин и плацентарный лактоген, а также специфический белок беременности - трофобластический бета-гликопротеин. Результаты исследований могут быть рекомендованы для диагностики проявлений плацентарной дисфункции.

Ключевые слова: трофобласт хоріональных ворсинок плаценты, децидуоциты, хорионический гонадотропин, плацентарный лактоген, трофобластический бета-гликопротеин.

IMMUNOHISTOCHEMICAL INVESTIGATION OF PLACENTAL HORMONES AND PREGNANCY PROTEINS IN THE TROPHOBLAST OF PLACENTAL CHORIAL VILLI IN WOMEN WITH HYPERANDROGENISM MANIFESTATIONS

A.V. Hoshovska, V.M. Hoshovskyi

Abstract. The authors suggest histological criteria of disturbances in uteroplacental area by determining placental hormones in women with hyperandrogenism manifestations. We detected placental hormones - chorionic gonadotropin and placental lactogen and pregnancy specific protein - trophoblastic beta-glycoprotein in the trophoblast of chorial villi using immunohistochemical method. The research results could be recommended for the diagnosis of placental dysfunction manifestations.

Material and methods. Elements of a fertilized egg, obtained in induced abortion at 5-12 weeks of gestation period served as the material for our study. The main group consisted of 16 women with hyperandrogenism. The comparison group included 20 practically healthy women who had undergone abortions for social reasons. Morphological study was aimed at the cells of chorial villi trophoblast. The evaluation of the results of immunohistochemical reactions was based on digital images by means of computer microdensitometry by calculating the value of optical density of the specific immunohistochemical stain.

Discussion. It has been established that in hyperandrogenism the optical density of specific stain to the hormone chorionic gonadotropin in the cytoplasm of trophoblast is reduced.

It was noted, that in hyperandrogenism the optical density of specific stain to the hormone placental lactogen in the cytoplasm of trophoblast did not change as compared to the control group.

It has been found that in hyperandrogenism the optical density of specific stain to the pregnancy specific protein - trophoblastic beta-glycoprotein in the cytoplasm of trophoblast of chorial villi was reduced as compared to the control group.

Conclusion

Taking into account the diagnostic significance of concentration changes in the rate of hormones and proteins produced by

fetoplacental system in the pregnant, a study of hormones and pregnancy specific proteins in serum and placental structures allow to predict the development of placental dysfunction in hyperandrogenism.

Key words: trophoblast of placental chorial villi, decidua cells, chorionic gonadotropin, placental lactogen, trophoblastic beta-glycoprotein.

**Higher State Educational Establishment of Ukraine
"Bukovinian State Medical University", Chernivtsi;
Municipal maternity home №1 (Chernivtsi)**

Clin. and experim. pathol. - 2015. - Vol.14, №2 (52). - P.73-76.

Надійшла до редакції 12.05.2015

Рецензент – проф. І.С. Давиденко

© А.В. Гошовська, В.М. Гошовський, 2015