

УДК 616.33-002.153/446:546.171.1

А.А. Авраменко\*,

С.Н. Смоляков\*\*

Проблемная лаборатория по вопросам хронического хеликобактериоза Черноморского государственного университета имени Петра Могилы, Центр прогрессивной медицины и реабилитации "Rea+Med", г. Николаев\*; Патоморфологическая лаборатория Николаевского онкологического диспансера\*\*

## ПАТОМОРФОЛОГИЧЕСКИЕ ИЗМЕНЕНИЯ СЛИЗИСТОЙ ЖЕЛУДКА КРЫС ЧЕРЕЗ 6 И 24 ЧАСА ПОСЛЕ ВНУТРИЖЕЛУДОЧНОГО ВВЕДЕНИЯ 2,5% ВОДНОГО РАСТВОРА АММИАКА

**Ключові слова:** 2,5% водний розчин амміака, ерозивні ураження слизистої шлунка крыс, язвенні ураження слизистої шлунка крыс.

**Резюме.** Была проведена экспериментальная работа на крысах, которым внутрижелудочно вводилось 2 мл 2,5% водного раствора аммиака. Было выяснено, что через 6 часов после введения раствора аммиака на слизистой желудка у животных формировались эрозивные поражения, а через 24 часа - язвенные поражения.

### Вступлення

Вопрос о патогенезе эрозивно-язвенных поражений верхних отделов желудочно-кишечного тракта остаётся открытым, так как пилоробульбарные эрозивно-язвенные поражения возникают при любом уровне кислотности, а медиогастральные язвы образуются при низком уровне кислотности желудочного сока [1]. Согласно последней теории механизма язвообразования - теории "едкого щелочного плевка" (Авраменко А.А., Гоженко А.И., 2008 г.) повреждения слизистой гастродуоденальной зоны происходит едким щелочным соединением - гидроксидом аммония, который образуется из остаточного аммиака - продукта жизнедеятельности хеликобактерной инфекции [1, 2]. Однако в доступной нам литературе нет конкретных данных о временных рамках образования эрозивных и язвенных поражений слизистой желудка под воздействием гидроксида аммония, что и стало поводом для проведения нами цикла экспериментальных исследований.

### Цель исследования

Определить степень патоморфологических изменений слизистой желудка у крыс при внутрижелудочном введении 2 мл 2,5% водного раствора аммиака через 6 и 24 часа в условиях эксперимента.

### Материалы и методы

Исследования выполнялись на 15 половозрелых белых крысах - самцах линии Wistar массой 220 - 260 г. Животных содержали в виварии на стандартном рационе. Все вмешательства и забой животных проводили с соблюдением принципов "Европейской конвенции о защите позво-

ночных животных, используемых для экспериментов и научных целей" (Страсбург, 1985) и постановления Первого национального конгресса биоэтики (Киев, 2001), нарушений морально-этических норм при проведении научно - исследовательской работы не было.

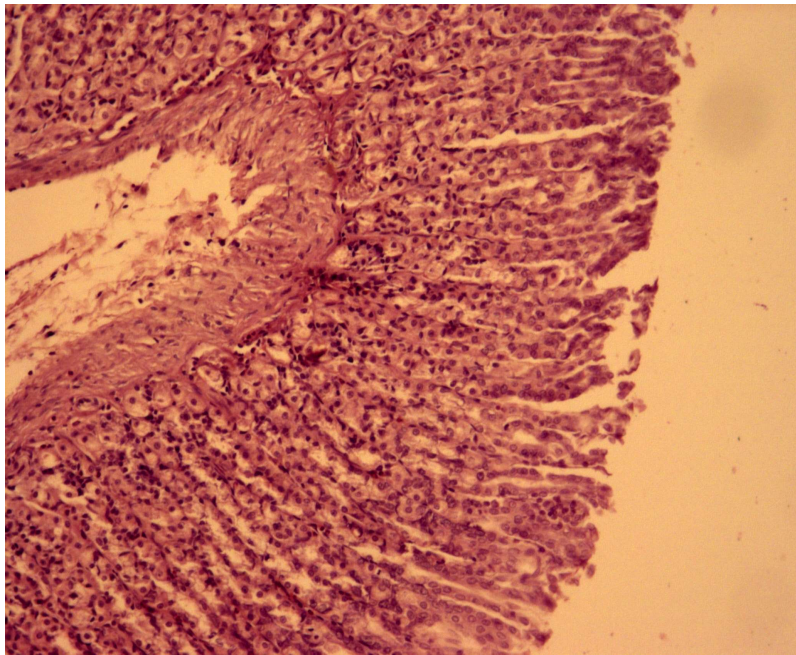
За условную норму (интакт) было принята группа № 1. Экспериментальным группам животных № 2 и № 3 было введено с помощью катетера по 2 мл 2,5% водного раствора аммиака по методике Авраменко А.А. [4], после чего животные оставались под потоком воздуха на 6 и 24 часа соответственно.

### Обсуждение результатов исследований

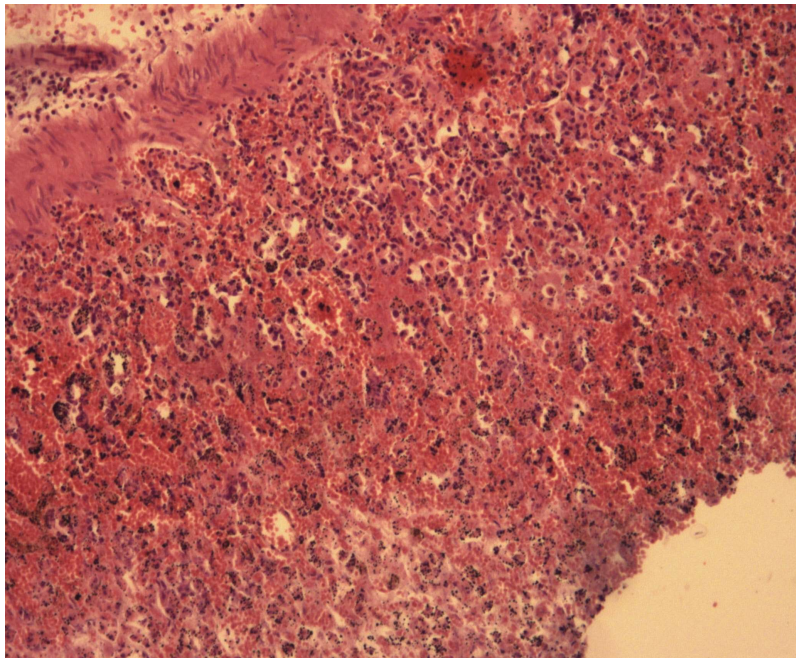
После проведения эксперимента все животные остались живы. После забоя проводился забой гистологического материала из желудка.

При исследовании 1-ой группы (интакт) у всех животных в 100% случаев не было выявлено никаких патологических изменений. Стенка желудка имела нормальное гистологическое строение с сохранением всех слоёв без отёка, без лейкоцитарной инфильтрации. Данные по морфологическим исследованиям стенки желудка у животных данной группы представлены на рис.1.

При исследовании 2-ой группы у всех животных в 100% случаев на слизистой желудка были выявлены повреждения, которые были охарактеризованы, как эрозивные поражения слизистой желудка. Был выявлен некроз слизистой на 2/3 и более толщины с лейкоцитарной инфильтрацией собственной пластины и мышечного слоя, отмечалось выраженное полнокровие капилляров, кровоизлияние. Данные по морфологическим исследованиям стенки желудка у животных данной группы представлены на рис.2.



**Рис.1** Слизистая оболочка желудка крыс 1-ой группы. Окраска: гематоксилин - эозин. Увеличение: x 100.



**Рис.2** Слизистая оболочка желудка крыс 2-ой группы. Окраска: гематоксилин - эозин. Увеличение: x 100

При исследовании 3-ей группы у всех животных в 100% случаев на слизистой желудка были выявлены повреждения, которые были охарактеризованы, как язвенные поражения слизистой желудка. Был выявлен некроз слизистой на всю толщину, некроз собственной пластины до мышечного слоя. Данные по морфологическим исследованиям стенки желудка у животных данной группы представлены на рис.3.

Проведение данной работы является очередным этапом проведения цикла экспериментальных работ по определению времени образования эрозивно-язвенных поражений слизистой желудка при контакте с гидроксидом аммония, который содержится в 2,5% водном растворе ам-

миака. Предыдущая работа проводилась на крысах с внутрижелудочным введением 2 мл 2,5% водного раствора аммиака на 3 и 12 часов (2 группы по 5 животных в каждой). Было выяснено, что на слизистой желудка у крыс, которым аммиачный раствор вводился на 3 часа, формировались эрозивные поражения, а при введении аммиачного раствора на 12 часов - язвенные поражения [3].

Суммарные данные обеих работ можно представить в виде таблицы.

Формирование более глубоких язвенных поражений слизистой желудка характерно именно для повреждения едкими щелочами, при котором ткани имеют массивное повреждение вследствие



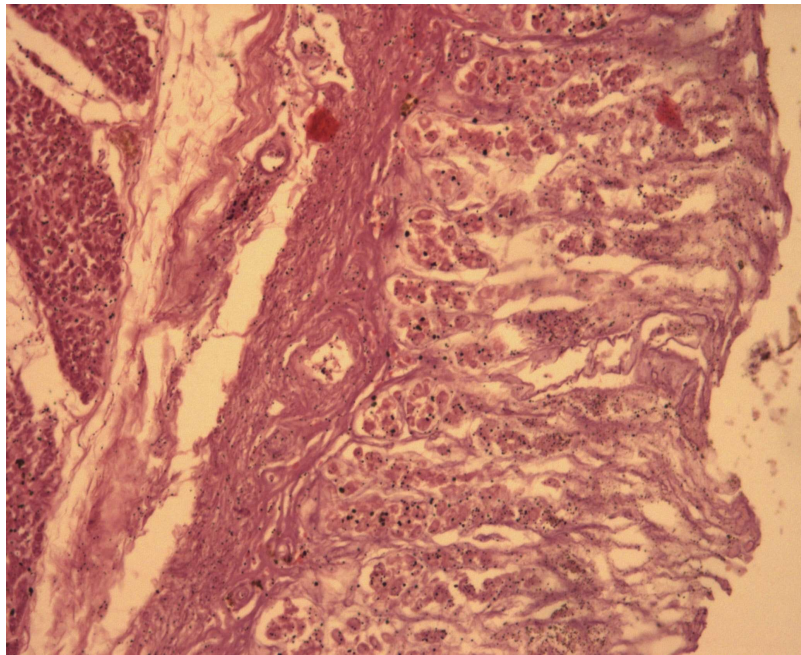


Рис.3 Слизистая оболочка желудка крыс 3-ой группы. Окраска: гематоксилин - эозин. Увеличение: x 100

**Таблиця**

**Сроки формирования эрозивно-язвенных поражений слизистой желудка крыс при внутрижелудочном введении 2,5% водного раствора аммиака**

Вид поражения слизистой желудка	Сроки возникновения эрозивных и язвенных поражений слизистой желудка крыс			
	3 ч	6 ч	12 ч	24 ч
Эрозивное поражение	+	+	-	-
Язвенное поражение	-	-	+	+

глубоко проникновения щёлочи в ткани [1, 5].

### Выводы

Временной промежуток между формированием эрозивных и язвенных поражений слизистой желудка у крыс в эксперименте при применении внутрижелудочного введения 2 мл 2,5% водного раствора аммиака лежит между 6-ю и 12-ю часами.

### Перспективы дальнейших исследований

Изучить тип повреждения слизистой желудка у крыс в эксперименте при применении внутрижелудочного введения 2 мл 2,5% водного раствора аммиака через 7, 8, 9, 10 и 11 часов.

**Литература.** 1. Авраменко А. А. Язвенная болезнь (очерки клинической патофизиологии) / Авраменко А. А., Гоженко А. И., Гойдык В. С. - Одесса, ООО "РА "АРТ-В", 2008. - 304 с. 2. Авраменко А.А. Гидроксид аммония как фактор, вызывающий эрозивно-язвенные поражения слизистой желудка и 12-перстной кишки (экспериментальные исследования) / А.А. Авраменко, А.И. Гоженко, С.Н. Смоляков // Медична гідрологія та реабілітація. - 2008. - № 4. - С.49 - 60. 3. Морфологічні реакції слизової оболонки шлунку щурів на внутрішньошлункове введення розчину 2,5 % аміаку в умовах експерименту / Латій А. Г., Псаревська А. О., Авраменко А. О., Смоляков С.М. // Науковий вісник Миколаївського Державного університету

ім. В.О. Сухомлинського, серія "Біологічні науки" - 2015. - № 1(4). - С.38-42. 4. Патент на корисну модель № 96 919 Україна, UA, МПК (2015.01) А61К 49/00, А61К 33/02(2006.01) Спосіб експериментального моделювання ерозивно-виразкових уражень слизової шлунка та дванадцятипалої кишки у щурів за допомогою 2,5 % водного розчину аміаку за Авраменком А.О./А.О. Авраменко. - и 2014 09562; Заявл. 01.09.2014; Опубл.25.02.2015.; Бюл. № 4. - 3 с. 5. Швайкова М.Д. Судебная химия / Швайкова М.Д. - М.: Медгиз, 1959. - 410 с.

### ПАТОМОРФОЛОГІЧНИХ ЗМІН СЛИЗОВОЇ ШЛУНКА ЩУРІВ ЧЕРЕЗ 6 І 24 ГОДИНИ ПІСЛЯ ВНУТРІШНЬОШЛУНКОВОМУ ВВЕДЕННІ 2,5% ВОДНОГО РОЗЧИНУ АМІАКУ

*А.О. Авраменко, С.М. Смоляков*

**Резюме.** Було проведено експериментальну роботу на щурах, яким внутрішньошлунково вводилося 2 мл 2,5% водного розчину аміаку. Було з'ясовано, що через 6 годин після введення розчину аміаку на слизовій шлунка у тварин формувалося ерозивні ураження, а через 24 години - виразкові ураження.

**Ключові слова:** 2,5% водний розчин аміаку, ерозивні ураження слизової шлунка щурів, виразкові ураження слизової шлунка щурів.

### PATHOLOGICAL CHANGES OF GASTRIC MUCOSA OF RATS 6 AND 24 HOURS AFTER INTRAGASTRIC ADMINISTRATION OF 2.5% AQUEOUS AMMONIA SOLUTION

*A.A. Avramenko, S.N. Smolyakov*

**Abstract.** Experimental work on rats, which was adminis-

tered intraperitoneally 2.5 ml of 2% aqueous ammonia was carried out. It was found that after 6 hours after administration of the solution of ammonia on gastric mucosa was formed erosive lesions in animals, and in 24 hours - ulcerative lesion.

**Key words:** 2.5% aqueous ammonia solution, erosive lesions of the gastric mucosa of rats, ulcerative lesion of the gastric mucosa of rats.

**Problem Laboratory for Chronic Helikobakterioza  
Black Sea State University, P. Mohyla, Nikolaev, Ukraine.**

**Center for Progressive Medicine and Rehabilitation "Rea  
+ Med", Nikolaev, Ukraine.**

**Pathological Laboratory of Oncology Center, Nikolaev,  
Ukraine.**

*Clin. and experim. pathol.- 2016.- Vol.15, №2 (56),p.1.-P.12-15.*

*Надійшла до редакції 24.03.2016*

*Рецензент – проф. О.І. Федів*

*© А.А. Авраменко, С.Н. Смоляков, 2016*

-----