

ІМУНОГІСТОХІМІЧНА ОЦІНКА ЕКСПРЕСІЇ ВІМЕНТИНУ В ЕНДОТЕЛІЇ СУДИН МАТКОВО-ПЛАЦЕНТАРНОЇ ДІЛЯНКИ ПРИ ЗАЛІЗОДЕФІЦИТНІЙ АНЕМІЇ ВАГІТНИХ В АСПЕКТІ ХРОНІЧНОЇ НЕДОСТАТНОСТІ ПОСЛІДУ

О. А. Тюленева, І. С. Давиденко, С. М. Ясніковська, В. О. Тюленева

Буковинський державний медичний університет, м. Чернівці, Україна

Ключові слова:
матково-плацентарна ділянка, гестаційна незрілість, віментин, ендотелії, залізодефіцитна анемія вагітних.

Клінічна та експериментальна патологія 2022. Т.21, №2 (80). С. 22-27.

DOI:10.24061/1727-4338.XX1.2.80.2022.04

E-mail:
tuleneva@bsmu.edu.ua

Залізодефіцитна анемія вагітних (ЗДАВ) є актуальною проблемою сучасного акушерства, частота якої сягає 85 %. У попередніх дослідженнях нами встановлено, що при гестації на фоні ЗДАВ плацентарне ложе матки морфологічно має ознаки гестаційної незрілості, вираженість якої корелює зі ступенем анемії. Віментин є основним проміжним білком цитоскелету, який експресується в ендотеліальних та інших клітинах мезенхіми. Віментином опосередковані такі процеси в тканинах, як адгезія клітин, міграція, інвазія, ангиогенез та васкулогенез. З метою верифікації отриманих раніше даних стосовно морфометричних параметрів гемодинаміки у матково-плацентарній ділянці (МПД) залежно від ступеня ЗДАВ та з'ясування морфогенезу матково-плацентарної форми недостатності посліду, зумовленої гестаційною незрілістю матково-плацентарної ділянки, нами була застосована методика імуногістохімічної візуалізації віментину в ендотелії різних типів судин плацентарного ложа матки.

Мета роботи – визначити особливості імуноекспресії віментину в ендотелії судин матково-плацентарної ділянки при залізодефіцитній анемії вагітних в аспекті хронічної недостатності посліду у термін 37-40 тижнів гестації.

Матеріали та методи. Морфологічно досліджено 140 біоптатів матково-плацентарної ділянки і міометрію, отриманих під час операції кесарського розтину при фізіологічній вагітності та гестації на фоні ЗДАВ І-ІІ ступенів в аспекті матково-плацентарної форми недостатності посліду. Критерієм ступеня тяжкості ЗДАВ, за матеріалами медичної документації, була концентрація гемоглобіну в крові вагітної. За класифікацією хронічної плацентарної недостатності (ХПН) А.П. Милованова (1999), матково-плацентарну форму хронічної недостатності посліду (МПН) діагностували за показниками доплерометричного дослідження з подальшим виявленням морфологічних еквівалентів.

Результати. У всіх випадках вагітності на фоні ЗДАВ у стінках спіральних артерій відзначається зростання показників імуноекспресії віментину як маркера збереження частини лейоміоцитів при неповній гестаційній трансформації, що корелює зі ступенем гестаційної незрілості матково-плацентарної ділянки та анемії і є найбільш суттєвим при вагітності з клінічними ознаками МПН на фоні ЗДАВ. Для ендотеліоцитів венозних судин вказана тенденція зростання оптичної густини забарвлення на віментин характерна тільки для ЗДАВ І і ІІ ступенів, тоді як на фоні ЗДАВ ІІІ ступеня з ознаками МПН показники імуноекспресії віментину є нижчими за аналогічні при фізіологічній вагітності. В ендотеліальних клітинах судин мікроциркуляторного русла спостерігається помірне зменшення показників оптичної густини забарвлення на віментин у випадках ЗДАВ І і ІІ ступенів без ознак МПН, проте у спостереженнях із МПН на фоні анемії ІІ ступеня відзначено незначне посилення його експресії з появою нитчастих віментин-позитивних структур внутрішньоклітинно і пристінково, а при ЗДАВ ІІІ ступеня рівень імуновізуалізації віментину в 1,5 рази нижчий порівняно з фізіологічною вагітністю. Вказані особливості, ймовірно, зумовлені згасанням процесів ангиогенезу і васкулогенезу у матково-плацентарній ділянці при ЗДАВ ІІ-ІІІ ступенів, а також наростанням дисциркуляторних явищ та ушкодженням ендотелію судин.

Висновки. При вагітності на фоні залізодефіцитної анемії плацентарне ложе матки морфологічно має ознаки гестаційної незрілості. Виявлені особливості імуноекспресії віментину в ендотеліальних клітинах різних типів судин дають змогу вважати, що при ЗДАВ створюються морфологічні передумови до гіперперфузії матково-плацентарної ділянки та розвитку порушень венозного відтоку від плацентарного ложа матки як предиктори розвитку матково-плацентарної форми хронічної недостатності посліду.

Key words:

arterial hypertension,
degree of increase
in arterial pressure,
ankle-brachial index.

Clinical and experimental
pathology 2022. Vol.21,
№ 2 (80). P. 22-27.

IMMUNOHISTOCHEMICAL EVALUATION OF VIMENTIN IN ENDOTHELIUM OF VESSELS OF UTERO-PLACENTAL BED DURING THE IRON DEFICIENCY ANEMIA IN PREGNANCY

O.A. Tiulienieva, I.S. Davydenko, S.M. Yasnikovska, V.O. Tiulienieva
Bukovinian State Medical University, Chernivtsi, Ukraine

Iron deficiency anemia in pregnant women (IDA) is a pressing problem in modern obstetrics, the frequency of which reaches 85 %. In previous studies, we have found that during gestation against a background of IDA placental bed of the uterus morphologically has signs of gestational immaturity, the severity of which correlates with the degree of anemia. Vimentin is the main intermediate protein of cytoskeleton, which is expressed in endothelial and other cells of the mesenchyme. Vimentin mediates tissue processes such as cell adhesion, migration, invasion, angiogenesis and vasculogenesis. In order to verify the previously obtained data on morphometric parameters of hemodynamics in placental bed of the uterus depending on the degree of IDA and elucidation of morphogenesis of utero-placental form of placental insufficiency due to gestational immaturity, we used the method of immunohistochemical visualization of vimentin in endothelium of various vessels of utero-placental area.

Purpose of the work – to determine the features of immune expression of vimentin in the vascular endothelium of the uterine-placental region in iron deficiency anemia in the aspect of chronic placental insufficiency at 37-40 weeks of gestation.

Materials and methods. 140 biopsies of utero-placental bed were morphologically studied, obtained during caesarean section, observations of physiological pregnancy and gestation against a background of IDA I-III degree in terms of chronic placental insufficiency. The concentration of hemoglobin in the blood of the pregnant woman was the criterion of IDA severity degree according to medical records. According to A.P. Milivanov classification of chronic placental insufficiency (1999), the uterine-placental form of it was diagnosed by Doppler examination followed by detection of morphological equivalents.

Results. An increase of vimentin immunoexpression indices as a marker of preservation of a part of leiomyocytes at incomplete gestational transformation, which correlates with the degree of gestational immaturity of uteroplacental area (UPA) and anemia and is the most essential at pregnancy with clinical signs of UPA against a background of IDA, was marked in all cases of pregnancy against a background of IDA in the walls of the spiral arteries. For endothelial cells of the venous vessels, this trend of increasing optical density of staining for vimentin is characteristic only for IDA I and II degrees, while against the background of IDA III degree with signs of placental insufficiency indices of vimentin immunoexpression are lower than those in physiological pregnancy. In the endothelial cells of the vessels of the microcirculatory tract there is a moderate decrease in the optical density of staining for vimentin in cases of IDA I and II degrees without signs of placental insufficiency, but in observations with UPA against a background of anemia II degree a slight increase was noted. At IDA III degree the level of vimentin immunoimaging is 1,5 times lower in comparison with physiological pregnancy. These features are probably due to the attenuation of the processes of angiogenesis and vasculogenesis in the uterine-placental area in IDA II-III degrees, as well as the increase in dyscirculatory phenomena and damage the vascular endothelium.

Conclusions. During pregnancy against the background of iron deficiency anemia, the placental bed morphologically has signs of gestational immaturity. The revealed features of vimentin immunoexpression in endothelial cells of different types of vessels give the possibility to consider that morphological preconditions are formed for hypoperfusion of the uterine-placental area and the development of disturbances of the venous outflow from the placental bed of the uterus as predictors of uteroplacental form of chronic placental insufficiency.

Вступ

Матково-плацентарна ділянка (МПД) є осередком гестаційно зміненого ендометрію, який формується під час вагітності в місці прикріплення плідного яйця до матки. Особлива увага плацентологів прикута до кровоносних судин плацентарного ложа матки, оскільки їх патологія може зумовити різні варіанти недостатності посліду [1]. Упродовж усього періоду вагітності у МПД та міометрії в її проекції з різною

інтенсивністю протікають процеси ангиогенезу та васкулогенезу, які забезпечують постійне оновлення капілярного русла і добудову нових судин матково-плацентарного контуру кровообігу. При фізіологічному перебігу вагітності адекватно гестаційно трансформовані матково-плацентарні артерії, сам інтервільозний простір та вени, які його дрениують, мають вкрай низьку судинну резистентність, стінки спіральних артерій, втративши

м'язовий та еластичний компоненти, позбавлені можливості реагувати на гуморальні стимули [1,2].

Залізодефіцитна анемія вагітних (ЗДАВ) є актуальною проблемою сучасного акушерства, частота якої сягає 85 % [3]. У попередніх дослідженнях нами встановлено, що при гестації на фоні ЗДАВ плацентарне ложе матки морфологічно має ознаки гестаційної незрілості, вираженість якої корелює зі ступенем анемії [4,5], посилюється продукція ряду білків, які слабо детектуються у структурах гестаційно зрілого матково-плацентарного комплексу при фізіологічній вагітності, серед яких – віментин. Віментин є основним проміжним білком цитоскелету, який експресується в ендотеліальних та інших клітинах мезенхіми, забезпечуючи цілісність, стійкість клітин до зовнішніх впливів, бере участь у внутрішньоклітинному транспорті, взаємозв'язку між обміном речовин в клітині і роботою мережі проміжних філаментів [6]. Окрім цього, віментином опосередковані такі процеси в тканинах як адгезія клітин, міграція, інвазія, ангіогенез та васкулогенез [6,7].

Відомо, що умовах гіпоксії змінюються вміст, розподіл і співвідношення розчинної і нерозчинної фракцій віментину: переважання нерозчинного віментину з розвитком розгалуженої ниткоподібної мережі в ендотеліоцитах впливає на їхню скоротливість, адгезивність та проникність, що врешті дестабілізує ендотеліальний бар'єр [8]. З метою верифікації отриманих раніше даних стосовно морфометричних параметрів гемодинаміки у МПД залежно від ступеня ЗДАВ та з'ясування морфогенезу матково-плацентарної форми недостатності посліду, зумовленої гестаційною незрілістю матково-плацентарної ділянки, нами була застосована методика імуногістохімічної візуалізації віментину в ендотелії різних типів судин плацентарного ложа матки.

Мета роботи – визначити особливості імуноекспресії віментину в ендотелії судин матково-плацентарної ділянки при залізодефіцитній анемії вагітних в аспекті хронічної недостатності посліду у термін 37-40 тижнів гестації.

Матеріали та методи дослідження

Морфологічні дослідження проводилися упродовж 2016-2021 років на кафедрі патологічної анатомії Буковинського державного медичного університету (м. Чернівці, Україна). Біоматеріал для дослідження отримували під час операції кесарського розтину у термін гестації 37-40 тижнів. Дослідження проведено з дотриманням основних біоетичних положень Конвенції Ради Європи про права людини та біомедицину (від 04.04.1997 р.), Гельсінської декларації Всесвітньої медичної асоціації про етичні принципи проведення наукових медичних досліджень за участі людини (1964-2008 рр.), а також наказу МОЗ України № 690 від 23.09.2009 р.

Відповідно до комплексу клінічних даних перебігу вагітності виставляли або відхиляли діагноз «Синдром хронічної плацентарної недостатності» (ХПН), який уточнювали при патоморфологічному дослідженні посліду. За класифікацією ХПН А.П. Милованова (1999), матково-плацентарну форму хронічної ISSN 1727-4338 <https://www.bsmu.edu.ua>

недостатності посліду (МПН) діагностували на підставі порушень кровотоку в маткових артеріях за показниками доплерометричного дослідження з подальшим виявленням морфологічних ознак гестаційної незрілості структур матково-плацентарної ділянки [4]. Критерієм ступеня тяжкості ЗДАВ, за матеріалами медичної документації, була концентрація гемоглобіну в крові вагітної: I ступінь ЗДАВ відповідав зниженню концентрації гемоглобіну до 100-91 г/л, II ступінь – 90-71 г/л, III ступінь – нижче 71 г/л. У всіх спостереженнях анемія була гіпохромною. Досліджено 140 біопатів МПД та міометрію спостережень фізіологічної вагітності та гестації на фоні ЗДАВ I, II та III ступенів тяжкості в аспекті матково-плацентарної форми недостатності посліду. Кількість спостережень у конкретних групах дослідження надана у таблицях 1 і 2.

Матеріал фіксували 22-24 години в 10 % забуференому нейтральному розчині формаліну, зневоднювали у висхідній батареї спиртів та заливали у парафін. На гістологічних зрізах стандартної товщини 5 мкм після депарафінізації виконували методики: 1) імуногістохімічні дослідження з первинними антитілами проти віментину з термічним викриттям антигену та стрептавідинбіотиновою системою візуалізації антитіл LSAB2 (пероксидазна мітка + діамінобензидин) відповідно до стандартного протоколу та Education Guide виробника DakoCytomation (Denmark-USA) [9] з дофарбовуванням ядер гематоксиліном Майєра; 2) забарвлення гематоксиліном і еозином з оглядовою метою. Цифрові зображення аналізували у спеціалізованій для гістологічних досліджень комп'ютерній програмі ImageJ (1.48v, вільна ліцензія, W. Rasband, National Institute of Health, USA, 2015), оцінюючи оптичну густину забарвлення імуногістохімічної концентрації віментину (у діапазоні від «0» до «1») на підставі логарифмічних перетворень величини яскравості (у градаціях від «0» до «255»). Обраховували середню арифметичну та її похибку, у вибірках здійснювали перевірку на нормальність розподілу за критерієм Shapiro-Wilk, порівняння між групами дослідження здійснювали за непарним двобічним критерієм Стьюдента (комп'ютерна програма PAST 4.05, вільна ліцензія, O. Hammer, 2021) [10].

Результати та їх обговорення

Імуногістохімічно специфічне забарвлення на віментин виявляли в ендотелії артерій, вен, капілярів, лейоміоцитах та у фібробластах МПД. Децидуальні віментинпозитивні клітини візуалізувалися лише під шаром крайового фібриноїду. У таблицях 1 та 2 надані результати обрахунку оптичної густини імуногістохімічного забарвлення експресії віментину в ендотелії судин МПД в аспекті матково-плацентарної форми недостатності посліду.

При фізіологічній вагітності оптична густина забарвлення на віментин в ендотелії у відносних одиницях оптичної густини (в.од.опт. густини) становила: з найнижчими значеннями у спіральних артеріях – $0,265 \pm 0,0024$, у венах – $0,280 \pm 0,0021$ та найвищими показниками в судинах мікроциркуляторного русла – $0,310 \pm 0,0018$.

Клінічна та експериментальна патологія. 2022. Т.21, № 2 (80)

Таблиця 1

Оптична густина імуногістохімічного забарвлення експресії віментину в ендотелії судин матково-плацентарної ділянки (групи порівняння) (X+Sx)

Оптична густина забарвлення (в.о.опт.густини)	Групи порівняння			
	Фізіологічна вагітність (n=20)	МПН без ЗДАВ (n=20)	ЗДАВ без МПН (n=38)	
			I ст (n=20)	II ст (n=18)
Спіральні артерії	0,265±0,0024	0,297±0,0029	0,317±0,0027	0,334±0,0023
Венозні судини	0,280±0,0021	0,287±0,0023	0,284±0,0021	0,292±0,0024
Судини мікроциркуляторного русла	0,310±0,0018	0,307±0,0013	0,310±0,0018	0,297±0,0016

Таблиця 2

Оптична густина імуногістохімічного забарвлення експресії віментину в ендотелії судин матково-плацентарної ділянки (основні групи) (X+Sx)

Оптична густина забарвлення (в.о.опт.густини)	Основні групи		
	МПН зі ЗДАВ I ст (n=22)	МПН зі ЗДАВ II ст (n=24)	МПН зі ЗДАВ III ст (n=16)
Спіральні артерії	0,374±0,0025	0,387±0,0029	0,398±0,0025
Венозні судини	0,306±0,0021	0,322±0,0026	0,229±0,0021
Судини мікроциркуляторного русла	0,279±0,0012	0,288±0,0016	0,210±0,0014

У різних групах дослідження встановлено відмінні тенденції у зміні показників імуноекспресії віментину залежно від типу судин МПД. Якщо стосовно вже сформованих спіральних артерій та судин венозного типу наростання концентрації віментину в ендотелії та лейоміоцитах стінок судин, залежно від ступеня ЗДАВ, було цілком очікуваним, то в мікроциркуляторному руслі та у фокусах новоутворення судин МПД виявлено іншу картину.

У спостереженнях вагітності з клінічними ознаками МПН без анемії спостерігалось посилення імуноекспресії віментину в ендотеліальних клітинах спіральних артерій та венозних судин МПД згідно з наведеними даними.

Пригестації на фоні анемії без клінічних ознак МПН відзначено зростання оптичної густини забарвлення на віментин в ендотелії (в.од.опт.густини): при ЗДАВ I ступеня в спіральних артеріях – 0,317±0,0027, у венах – 0,284±0,0021; при ЗДАВ II ступеня

в артеріях – 0,334±0,0023, у венах – 0,292±0,0024 (вірогідність розбіжності між ендотелієм артерій і вен – P>0,05, вірогідність розбіжності з аналогічними показниками при фізіологічній вагітності – P<0,001).

У біоптатах МПД спостережень вагітності з наявними клінічними ознаками хронічної недостатності посліду на фоні ЗДАВ I і II ступенів виявлено суттєве зростання імуноекспресії віментину в ендотелії артеріальних і венозних судин, яке корелювало зі ступенем анемії: при МПН зі ЗДАВ I ступеня в спіральних артеріях – 0,374±0,0025 в.од. опт. густини, у венах – 0,306±0,0021 в.од.опт. густини; при МПН зі ЗДАВ II ступеня в артеріях – 0,387±0,0029 в.од.опт. густини, у венах – 0,322±0,0026 в.од.опт. густини (вірогідність розбіжності між ендотелієм артерій і вен – P>0,05).

Особливості імуноекспресії віментину в ендотелії судин МПД проілюстровані на рисунках 1 і 2.

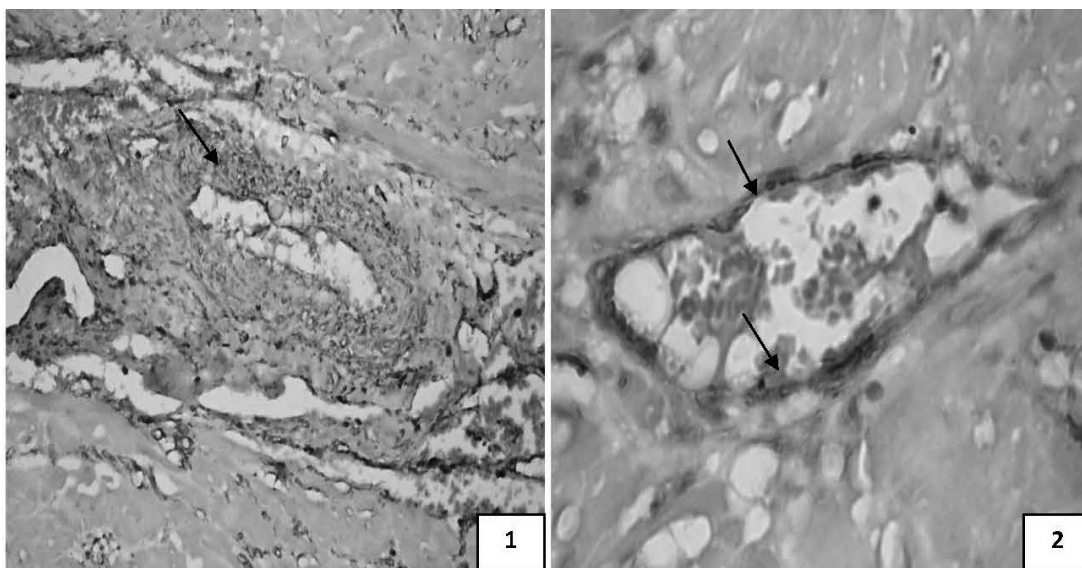


Рис. 1.1. Матково-плацентарна ділянка спостереження у 39-40 тижнів вагітності на фоні ЗДАВ: 1 – спіральна артерія з неповною гестаційною трансформацією стінки, збереженими лейоміоцитами. Об.40х, Ок.10х; **1.2.** – мікроциркуляторне русло з нитчастими віментин-позитивними структурами в ендотелії і пристінково. Об.40х, Ок.15х. Імуногістохімічна методика з первинними антитілами проти віментину з використанням діамінобензидину і до забарвленням ядер гематоксилином Майєра.

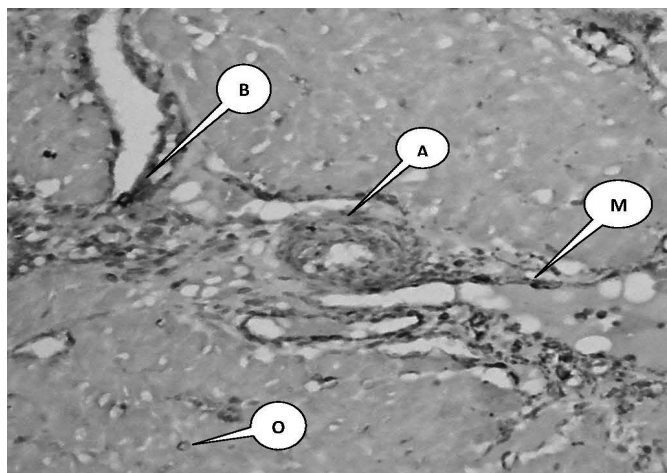


Рис. 2. Матково-плацентарна ділянка спостереження у 39-40 тижнів вагітності на фоні ЗДАВ: А – спіральна артерія з неповною гестаційною трансформацією стінки, збереженими лейомиоцитами; В – венозна судина; М – мікроциркуляторне русло; О – віментин-позитивні островці. Імуногістохімічна методика з первинними антитілами проти віментину з використанням діамінобензидину і дозabarвленням ядер гематоксилином Майєра. Об.40х, Ок.10х.

Водночас в ендотелії судин мікроциркуляторного русла матково-плацентарної ділянки була наявною інша тенденція: при фізіологічній вагітності оптична густина імуногістохімічного забарвлення на віментин становила $0,310 \pm 0,0018$ в.од.опт. густини, а при МПН без анемії цей показник знизився до $0,307 \pm 0,0013$ в.од.опт. густини. У випадках спостережень зі ЗДАВ I ступеня без МПН інтенсивність імуноекспресії віментину в мікроциркуляторному руслі МПД була близькою до параметрів фізіологічної вагітності, а при ЗДАВ II ступеня без МПН – зниженою до $0,297 \pm 0,0016$ в.од.опт. густини.

Окрім цього, виявлено цікаві особливості зміни оптичної густини забарвлення на віментин в ендотелії судин мікроциркуляторного русла МПД спостереження з ознаками МПН та анемії: при ЗДАВ I ступеня мало місце зменшення показника до $0,279 \pm 0,0012$ в.од., а при ЗДАВ II – зростання до $0,288 \pm 0,0016$ в.од. (вірогідність розбіжності з фізіологічною вагітністю – $P < 0,001$).

Висновки

1. У всіх випадках вагітності на фоні ЗДАВ у стінках спіральних артерій відзначається зростання показників імуноекспресії віментину як маркера збереження частини лейомиоцитів при неповній гестаційній трансформації, що корелює зі ступенем гестаційної незрілості матково-плацентарної ділянки та анемії і є найбільш суттєвим при вагітності з клінічними ознаками МПН на фоні ЗДАВ.

2. Для ендотеліоцитів венозних судин вказана тенденція зростання оптичної густини забарвлення на віментин характерна тільки для ЗДАВ I і II ступенів, тоді як на фоні ЗДАВ III ступеня з ознаками МПН показники імуноекспресії віментину є нижчими за аналогічні при фізіологічній вагітності.

3. В ендотеліальних клітинах судин мікроциркуляторного русла спостерігається помірне зменшення показників оптичної густини забарвлення на віментин у випадках ЗДАВ I і II ступенів без ознак МПН, проте у спостереженнях з МПН на фоні анемії II ступеня відзначено незначне посилення його експресії з появою нитчастих віментин-позитивних ISSN 1727-4338 <https://www.bsmu.edu.ua>

структур внутрішньоклітинно і пристінково, а при ЗДАВ III ступеня рівень імуновізуалізації віментину є у 1,5 раза нижчим порівняно з фізіологічною вагітністю. Вказані особливості, ймовірно, зумовлені згасанням процесів ангиогенезу і васкулогенезу у матково-плацентарній ділянці при ЗДАВ II-III ступенів, а також наростанням дисциркуляторних явищ та ушкодженням ендотелію судин.

Перспектива подальших досліджень

Пов'язана із застосуванням імуногістохімічної методики на віментин на матеріалі матково-плацентарної ділянки з метою визначення критеріїв діагностики матково-плацентарної форми недостатності посліду при залізодефіцитній анемії вагітних.

Список літератури

- Burton GJ, Fowden AL. The placenta: a multifaceted, transient organ. *PhilosTrans R Soc Lond Ser Biol Sci* [Internet]. 2015[cited 2022 May 25];370(1663):20140066. Available from: <https://www.ncbi.nlm.nih.gov/pmc/articles/PMC4305167/pdf/rstb20140066.pdf> doi: 10.1098/rstb.2014.0066
 - Siddheshware R, Patil SS, Sambarey PW. Clinical correlation with pathology of placenta in medical disorders of pregnancy and its comparison in normal pregnancy. *Int J Reprod Contracept Obstet Gynecol*. 2017;6(1):127-32. doi: 10.18203/2320-1770.ijrcog20164645
 - Figueiredo ACMG, Gomes-Filho IS, Silva RB, Pereira PPS, Mata FAFD, Lyrio AO, et al. Maternal Anemia and Low Birth Weight: A Systematic Review and Meta-Analysis. *Nutrients* [Internet]. 2018[cited 2022 May 19];10(5): pii: E601. Available from: <https://www.ncbi.nlm.nih.gov/pmc/articles/PMC5986481/pdf/nutrients-10-00601.pdf> doi: 10.3390/nu10050601
 - Тюленева ОА, Давиденко ІС. Морфологічна оцінка гестаційних перебудов судинного русла матково-плацентарної ділянки при залізодефіцитній анемії вагітних в аспекті хронічної недостатності посліду. *Клінічна анатомія та оперативна хірургія*. 2019;18(4):47-53. doi: 10.24061/1727-0847.18.4.2019.7
 - Tiulienieva O, Davydenko I, Tiulienieva V, Marchuk O, Shelest T, Volkov O. Histological criteria of maturity of the uterine-placental area of manure. *Journal of Education, Health and Sport*. 2021;11(5):275-80. doi: 10.12775/JEHS.2021.11.05.028
 - Тюленева ОА. Імуногістохімічна оцінка експресії віментину в ендотелії судин міометрію в проекції матково-плацентарної ділянки при залізодефіцитній анемії вагітних в аспекті хронічної недостатності посліду. *Український медичний часопис*. 2021;4:1-4. doi: 10.32471/umj.1680-3051.144.213689
- Клінічна та експериментальна патологія. 2022. Т.21, № 2 (80)

7. Cuffe JSM, Holland O, Salomon C, Rice GE, Perkins AV. Review: Placental derived biomarkers of pregnancy disorders. *Placenta*. 2017;54:104-10. doi: 10.1016/j.placenta.2017.01.119
8. Ernst LM. Maternal vascular malperfusion of the placental bed. *APMIS*. 2018;126(7):551-60. doi: 10.1111/apm.12833
9. Taylor CR, Rudbeck L, editors. *Immunohistochemical Staining Methods*. 6th ed. Dako; 2013. 208 p.
10. Hammer O. *PAST: Paleontological Statistics, Version 4.05. Reference manual*. Oslo: Natural History Museum University of Oslo; 2021. 284 p.
5. Tiulienieva O, Davydenko I, Tiulienieva V, Marchuk O, Shelest T, Volkov O. Histological criteria of maturity of the uterine-placental area of manure. *Journal of Education, Health and Sport*. 2021;11(5):275-80. doi: 10.12775/JEHS.2021.11.05.028
6. Tiulienieva OA. Imunohistokhimichna otsinka ekspresii vimentynu v endotelii sudyn miometriu v proektsii matkovo-platsentarnoi dilianky pry zalizodefitsytanii anemii vahitnykh v aspekti khronichnoi nedostatnosti poslidu [Immunohistochemical evaluation of vimentin expression in myometric vessel endothelium in the projection of the uterine-placental area during iron deficiency anemia in pregnancy in the aspect of chronic placental insufficiency]. *Ukrains'kyi medychnyi chasopys*. 2021;4:1-4. doi: 10.32471/umj.1680-3051.144.213689 (in Ukrainian)
7. Cuffe JSM, Holland O, Salomon C, Rice GE, Perkins AV. Review: Placental derived biomarkers of pregnancy disorders. *Placenta*. 2017;54:104-10. doi: 10.1016/j.placenta.2017.01.119
8. Ernst LM. Maternal vascular malperfusion of the placental bed. *APMIS*. 2018;126(7):551-60. doi: 10.1111/apm.12833
9. Taylor CR, Rudbeck L, editors. *Immunohistochemical Staining Methods*. 6th ed. Dako; 2013. 208 p.
10. Hammer O. *PAST: Paleontological Statistics, Version 4.05. Reference manual*. Oslo: Natural History Museum University of Oslo; 2021. 284 p.

References

1. Burton GJ, Fowden AL. The placenta: a multifaceted, transient organ. *PhilosTrans R Soc Lond Ser Biol Sci* [Internet]. 2015[cited 2022 May 25];370(1663):20140066. Available from: <https://www.ncbi.nlm.nih.gov/pmc/articles/PMC4305167/pdf/rstb20140066.pdf> doi: 10.1098/rstb.2014.0066
2. Siddheshware R, Patil SS, Sambarey PW. Clinical correlation with pathology of placenta in medical disorders of pregnancy and its comparison in normal pregnancy. *Int J Reprod Contracept Obstet Gynecol*. 2017;6(1):127-32. doi: 10.18203/2320-1770.ijrcog20164645
3. Figueiredo ACMG, Gomes-Filho IS, Silva RB, Pereira PPS, Mata FAFD, Lyrio AO, et al. Maternal Anemia and Low Birth Weight: A Systematic Review and Meta-Analysis. *Nutrients* [Internet]. 2018[cited 2022 May 19];10(5): pii: E601. Available from: <https://www.ncbi.nlm.nih.gov/pmc/articles/PMC5986481/pdf/nutrients-10-00601.pdf> doi: 10.3390/nu10050601
4. Tiulienieva OA, Davydenko I Morfolohichna otsinka hestatsiinykh perebudov sudynnoho rusla matkovo-platsentarnoi dilianky

Відомості про авторів:

Тюленева О.А. – к.мед.н., доцент кафедри патологічної анатомії Буковинського державного медичного університету, м. Чернівці, Україна.

E-mail: tuleneva@bsmu.edu.ua

ORCID ID: <https://orcid.org/0000-0003-2961-4076>

Давиденко І.С. – д.мед.н., професор, завідувач кафедри патологічної анатомії Буковинського державного медичного університету, м. Чернівці, Україна.

E-mail: davydenko.igor@bsmu.edu.ua

ORCID ID: <https://orcid.org/0000-0001-6712-3396>

Ясніковська С.М. – к.мед.н., доцент кафедри акушерства, гінекології та перинатології Буковинського державного медичного університету, м. Чернівці, Україна.

E-mail: jasnikovska.svitlana@bsmu.edu.ua

ORCID ID: <https://orcid.org/0000-0002-5826-3845>

Тюленева В.О. – студентка Буковинського державного медичного університету, м. Чернівці, Україна.

E-mail: viola.tyulenevaa@gmail.com

Information about authors:

Tiulienieva O.A. – Ph.D., Associate professor of the Department of the Pathological Anatomy, Bukovinian State Medical University, Chernivtsi, Ukraine.

E-mail: tuleneva@bsmu.edu.ua

ORCID ID: <https://orcid.org/0000-0003-2961-4076>

Davydenko I.S. – Doctor of medical sciences, Professor, Head of the Department of the Pathological Anatomy, Bukovinian State Medical University, Chernivtsi, Ukraine.

E-mail: davydenko.igor@bsmu.edu.ua

ORCID ID: <https://orcid.org/0000-0001-6712-3396>

Yasnikovska S.M. – Ph.D., Associate professor of the Department of the Obstetrics, Gynecology and Perinatology, Bukovinian State Medical University, Chernivtsi, Ukraine.

E-mail: jasnikovska.svitlana@bsmu.edu.ua

ORCID ID: <https://orcid.org/0000-0002-5826-3845>

Tiulienieva V.O. – student of the Bukovinian State Medical University, Chernivtsi, Ukraine.

E-mail: viola.tyulenevaa@gmail.com

Стаття надійшла до редакції 18.03.2022 р.

© О.А. Тюленева, І.С. Давиденко, С.М. Ясніковська, В.О. Тюленева, 2022

